

С.С. Макеєв, О.А. Цімейко
О.І. Гончаров, Р.Е. Данилець
Д.В. Щеглов

Інститут нейрохірургії
ім. акад. А.П.Ромоданова
АМН України,
м. Київ
Науково-практичний центр
ендоваскулярної
нейрорентгенхірургії
АМН України,
м. Київ

Динаміка змін мозкового кровотоку у хворих після ендоваскулярного виключення артеріовенозних мальформацій головного мозку

Changes in cerebral blood flow in patients after endovascular exclusion of arteriovenous brain malformations

Цель работы: В связи с тем, что наличие артериовенозной мальформации (АВМ) значительно влияет на объемный мозговой кровоток (рОМК), целью работы стала оценка его изменений у больных с АВМ после эндоваскулярного исключения мальформаций.

Материалы и методы: Проведены энцефалоангиосцинтиграфия (ЭАСГ) и эмиссионная томография с ^{99m}Tc -ГМПАО (ОФЭКТ) 22 больных с АВМ головного мозга до и после частичного или полного исключения мальформаций. Повторные исследования проведены в течение 7 дней после операции; рОМК рассчитан по методике N. Lassen (1988).

Результаты: Энцефалоангиосцинтиграфия позволяла установить полноту исключения АВМ. В послеоперационном периоде наблюдалось нарастание рОМК в полушарии с АВМ с $40,6 \pm 0,3$ до $42,1 \pm 0,27$ мл/100 г/мин ($p < 1\%$), в противоположном – с $45,05 \pm 0,23$ до $45,06 \pm 0,23$ мл/100 г/мин ($p > 5\%$). Межполушарная асимметрия рОМК после операции уменьшалась с $4,5 \pm 0,23$ до $3,05 \pm 0,18$ мл/100 г/мин ($p < 0,1\%$).

Выводы: Энцефалоангиосцинтиграфия может быть рекомендована для оценки полноты исключения АВМ, после чего у большинства больных наблюдается общее нарастание рОМК в полушариях головного мозга. Межполушарная асимметрия кровотока после хирургического лечения выравнивается за счет нарастания рОМК в полушарии с АВМ.

Ключевые слова: артериовенозная мальформация, мозговой кровоток, однофотонная эмиссионная томография.

Objective: Arteriovenous malformations (AVM) influence considerably cerebral blood flow volume. The purpose of the work was to evaluate the changes of the latter in patients with AVM after their endovascular exclusion.

Material and Methods: Brain vessel scan (BVS) and emission tomography with Tc-^{99m} HMPAO (SPECT) were performed in 22 patients with brain AVM before and after partial or complete exclusion of the malformations. Repeated investigations were performed 7 days after the surgery, the volume was calculated according to N. Lassen (1988).

Results: Brain vessel scans allowed determining if the AVM was completely excluded. Elevation of cerebral blood flow volume in the hemisphere with AVM from 40.6 ± 0.3 to 42.1 ± 0.27 ml/100g/min ($p < 1\%$), while in the other from 45.05 ± 0.23 to 45.06 ± 0.23 ml/100g/min ($p < 5\%$). Asymmetry of the blood flow volume after the surgery decreased from 4.5 ± 0.23 to 3.03 ± 0.18 ml/100g/min ($p < 0.1\%$).

Conclusion: Brain vessel scan can be recommended for evaluation of the completeness of AVM exclusion, after which in the majority of the patients general increase in the cerebral blood flow volume is observed in the both hemispheres. Asymmetry of the blood flow after the surgery weakens as the volume increases in the hemisphere with AVM.

Key words: arteriovenous malformation, cerebral blood flow, single photon emission computed tomography.

Значний розвиток радіонуклідних методів дослідження в останні роки зумовлений в першу чергу впровадженням у медичну практику сучасної діагностичної техніки і технологій, зокрема однофотонної емісійної комп'ютерної томографії (ОФЕКТ), та виробництвом нових радіофармацевтичних препаратів.

На сьогоднішній день ОФЕКТ – єдиний метод вивчення стану мозкової перфузії за допомогою так званих «мозкових амінів» – ліпофільних комплексів, мічених радіонуклідними мітками, здатних до перфузії у мозок крізь неушкоджений гематоенцефалічний бар'єр (ГЕБ). Найвідомішим з усіх перфузійних радіофармацевтичних препаратів (РФП) є мічений ^{99m}Tc -пертехне-

татом гексаметилпропіленамінооксим (^{99m}Tc -ГМПАО) [1].

Дані літератури свідчать про найвищу інформативність ОФЕКТ у діагностиці саме судинної патології головного мозку [2, 3].

Можливість застосування кількісних показників ^{99m}Tc -ГМПАО ОФЕКТ головного мозку дозволяє значно об'єктивізувати визначення вираженості порушень мозкової перфузії й надає можливості порівняльно оцінювати її зміни у динаміці спостереження за хворими.

Результати кількісної ОФЕКТ широко застосовуються для вивчення особливостей порушень кровопостачання при ішемічних ураженнях головного мозку [4–7].

Але дані щодо оцінки таких змін при артеріовенозних мальформаціях (АВМ) представлені в літературі значно менше [8, 9]. У той же час, лише перфузійна ОФЕКТ дає можливість виявити динаміку змін регіонального об'ємного мозкового кровотоку (рОМК) у хворих з АВМ.

Метою даної роботи була оцінка змін мозкового кровопостачання у хворих з артеріовенозними мальформаціями шляхом застосування ОФЕКТ після ендovasкулярного часткового або тотального їх виключення.

Методика дослідження

Було проведено 44 ^{99m}Tc-ГМПАО ОФЕКТ 22 хворих з АВМ у до- та післяопераційному періоді. Для проведення аналізу відібрано лише тих хворих, у яких АВМ кровопостачалися з каротидних басейнів, що було необхідним при подальшому математичному розрахунку рОМК. Серед обстежуваних було 9 жінок та 13 чоловіків середнім віком 29,8 (16-46) року. Переважна більшість АВМ локалізувалися у лобних (6), тим'яних (5) та скроневих (4 чоловіки) ділянках. У інших пацієнтів мальформації розташовувались у тим'яно-потиличних та у лобно-тим'яних ділянках (по 2 випадки) і (по 1) – у скронево-тим'яній, лобно-скронево-тим'яній та скронево-тим'яно-потиличній ділянках. Узагальнені результати щодо віку, статі хворих, локалізації АВМ та даних їх радіонуклідного дослідження представлені у табл. 1.

Таблиця 1 – Узагальнені результати комплексного дослідження хворих з АВМ у до- та післяопераційному періодах (за даними ОФЕКТ і ЕАСГ)
Generalized results of complex investigation of the patients with AVM before and after surgery (according to SPECT and brain vessel scan)

Номер спостереження	Вік, стать хворого	Локалізація АВМ	Ступінь виключення АВМ за даними ангіографії	Термін проведення ОФЕКТ після операції (доба)	Ознаки АВМ на ЕАСГ		рОМК, мл/100 г/хв			
							До		По	
					До	По	НП	УП	НП	УП
1	39,ч	лів.т/п	Частково	1	+	+	43,0	32,0	44,8	41,8
2	23,ч	лів.л	Субтотально	6	+	+	46,0	38,0	43,0	41,0
3	37,ч	пр.л	Частково	1	+	+	31,9	32,1	36,9	34,0
4	33,ж	пр.л	«	1	+	+	36,7	32,7	38,8	37,4
5	34,ж	лів.с	Субтотально	1	+	+	48,9	39,5	55,0	47,2
6	24,ч	лів.с	Частково	3	+	+	46,4	45,6	41,0	38,5
7	32,ч	лів.л/с/т	«	5	+	+	46,4	37,4	40,3	32,1
8	27,ч	пр.л	Субтотально	5	+	+	47,2	44,0	44,0	41,0
9	41,ч	пр.л	«	3	+	+	38,8	24,4	43,1	26,1
10	28,ч	лів.т	Частково	1	+	+	41,7	38,3	42,5	42,5
11	24,ч	пр.т/п	«	7	+	+	40,2	38,5	47,3	46,2
12	28,ж	пр.л/т	«	2	+	+	48,4	47,3	42,4	40,7
13	20,ж	лів.с	Тотально	1	+	-	47,3	46,8	47,9	46,8
14	16,ж	пр.т	«	2	+	-	50,1	48,4	45,7	44,6
15	34,ч	пр.т	Частково	1	+	+	47,9	47,9	46,8	44,6
16	16,ж	пр.л	«	2	+	+	55,0	47,2	48,8	42,5
17	24,ч	пр.т	«	1	+	+	48,4	47,9	50,6	51,2
18	46,ч	лів.с/т/п	Тотально	4	+	+	48,4	46,8	52,3	51,1
19	42,ж	лів.с	«	4	-	-	43,2	41,7	47,2	44,8
20	28,ч	пр.т	Частково	2	+	+	45,8	41,0	48,0	48,0
21	43,ж	пр.л/т	Субтотально	5	+	+	46,2	36,5	41,0	39,5
22	17,ж	пр.с/т	Частково	3	+	+	43,3	38,3	44,0	44,0

Примітка. У таблиці використано такі позначення: ч – чоловік, ж – жінка; лів. – ліва, пр. – права півкулі; л – лобна, т – тим'яна, с – скронева, п – потилична ділянки; До – до операції, По – після операції; НП – неуразена півкуля, УП – уражена півкуля, в якій розташована АВМ.

Для дослідження на дводетекторному однофотонному емісійному томографі «E.Cam» («Siemens») було застосовано ^{99m}Tc -ГМПАО виробництва «Polatom» (Польща). Кожному хворому вводили у ліктьову вену РФП активністю 555–740 МБк у 5 мл фізіологічного розчину. Водночас з цим проводили енцефалоангіосцинтиграфію (ЕАСГ) зі швидкістю запису 1 кадр в секунду загальною кількістю 40 кадрів. Через 5 хвилин проводили ОФЕКТ. Кожне дослідження включало збір 64 або 120 проєкцій при матриці збору 64S64 або 128S128. Реконструкцію зрізів проводили в аксіальній, фронтальній та сагітальній проєкціях із застосуванням фільтру Butterworth.

Повторні радіонуклідні дослідження (ЕАСГ та ОФЕКТ) проводили протягом першого тижня після проведення оперативного лікування хворих (див. табл.1).

Всім пацієнтам проведено кількісну оцінку регіонального об'ємного мозкового кровотоку (рОМК) у півкулях (мл/100 г/хв) у до- та післяопераційному періодах за методикою N. Lassen [10–12]:

$$\text{рОМК} = \text{AS} (\text{Ci}/\text{Cref}) : [1 + \text{A} - (\text{Ci}/\text{Cref})] \text{SpОМКref},$$

де рОМК – об'ємний кровоток у зоні інтересу;

A – емпіричний коефіцієнт (дорівнює 1,5), який регламентує процес переходу ^{99m}Tc -ГМПАО із крові у мозкову тканину, швидкість зворотної перфузії у кров та конверсію РФП з ліпофільної у гідроксильну форму безпосередньо у мозковій тканині;

Ci – значення інтенсивності зображення зони інтересу на моніторі, імп/піксель;

Cref – значення інтенсивності зображення референтної зони (мозочка) на моніторі, імп/піксель;

рОМКref – об'ємний кровоток у референтній зоні (мозочка), 55 мл/100 г/хв.

Результати та їх обговорення

Попереднє проведення ЕАСГ у доопераційному періоді дозволило вже протягом перших 30 секунд після ін'єкції радіоіндикатора виявити осередки швидкого нагромадження РФП, зумовлені наявністю АВМ, у 95,5% хворих (21 та 22 чол.). Лише у 1 хворого (спостереження 19, див. табл. 1) за даними радіонуклідної ангіографії такого осередку не виявлено.

На емісійних томограмах 19 хворих (86,4%) у місці локалізації АВМ, уточненому за допомогою інших інструментальних методів дослідження (КТ, МРТ або АГ), встановлено осередки зниженої радіоактивності, зумовлені локальним зменшенням перфузії. У решти – 3 хворих (13,6%) – були відсутні зміни мозкової перфузії у місці локалізації мальформації.

Кількісні розрахунки дозволили встановити, що середній рівень рОМК (M±m) до операції в півкулі, де локалізувалась АВМ, становить 40,6±0,3 мл/100 г/хв, а в протилежній – 45,05±0,23 мл/100 г/хв. Середнє значення міжпівкульної асиметрії кровотоку становить 4,5±0,19 мл/100 г/хв.

У післяопераційному періоді ступінь виключення АВМ оцінювали за даними

ангіографії, проведеної на заключному етапі оперативного втручання. При цьому за даними АГ проведено виключення АВМ: часткове – у 59,1% хворих (13 та 22), субтотальне – у 22,7% (5 та 22) і тотальне – у 18,2% (4 та 22). У всіх випадках часткового або субтотального виключення АВМ у післяопераційному періоді радіонуклідна ангіографія дозволила виявити осередки швидкого й інтенсивного накопичування РФП, що свідчило про функціонування мальформацій (рис.1). У 2 пацієнтів з тотально виключеними АВМ (спостереження 13, 14, див. табл. 1) дані радіонуклідної ангіографії також свідчили про повне виключення мальформації (рис.2). У 1 хворого (спостереження 18, див. табл. 1) за даними ангіографічного дослідження АВМ була виключена тотально, однак результати радіоізотопної ангіографії свідчили про наявність функціонуючої АВМ, пов'язану, можливо, зі спазмом аферентних судин, який виник під час проведення операції або ангіографії, тоді як при проведенні ЕАСГ судинний спазм не спостерігався. Лише у 1 хворого (спостереження 19, див. табл. 1) за даними радіонуклідної ангіографії АВМ не виявлялась ні до, ні після операції, що може пояснюватися відносно малими розмірами мальформації.

Візуальна оцінка даних, одержаних за допомогою ОФЕКТ у до- та післяопераційному періоді, засвідчила відсутність їх різниці.

Кількісний аналіз томограм показав загальне наростання рОМК: у півкулі, в якій локалізується АВМ, до 42,1±0,27, а у протилежній – до 45,06±0,23 мл/100 г/хв. Міжпівкульна асиметрія рОМК у післяопераційному періоді знизилась до 3,05±0,18 мл/100 г/хв. Статистична обробка матеріалу показала, що наростання рОМК в ураженій півкулі вірогідне ($p < 1\%$), на відміну від протилежної півкулі, де воно невірогідне ($p > 5\%$). Міжпівкульна асиметрія, розрахована як різниця рОМК неураженої та півкулі з АВМ, завдяки оперативному лікуванню вірогідно ($p < 0,1\%$) зменшувалась. Одержані дані дають підстави твердити про вирівнювання півкульного кровообігу мозку внаслідок поступового виключення АВМ.

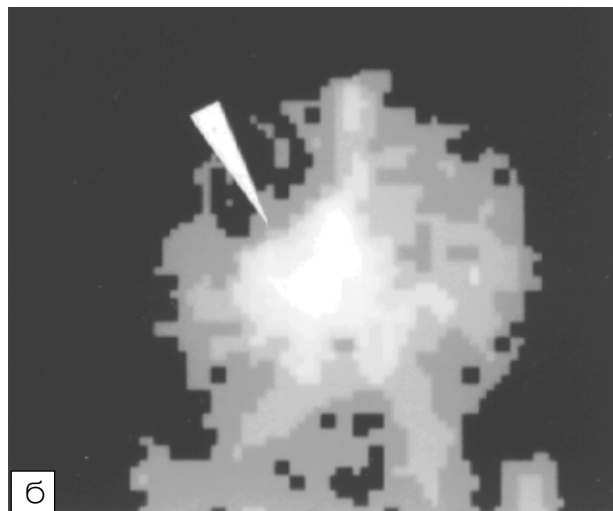
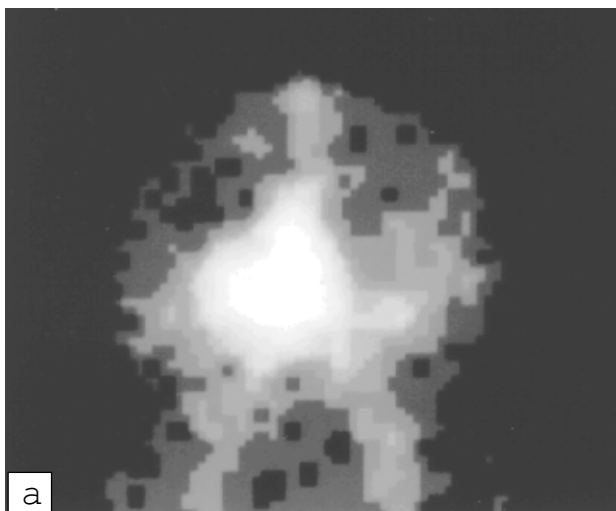


Рис. 1 – Енцефалоангіосцинтиграма хворого Х.: а – до операції. В передній проекції – осередок АВМ у правій лобно-медіальній ділянці; б – після операції. Видно функціонуючу АВМ (показана стрілкою)

Fig. 1 – Patient H., brain vessel scan: a – frontal projection, before surgery. AVM in the right fronto-medial region; б – after surgery. Functioning AVM is observed (arrow)

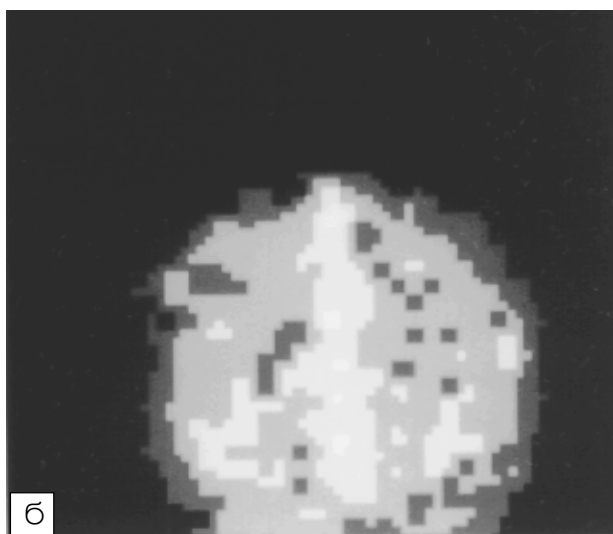
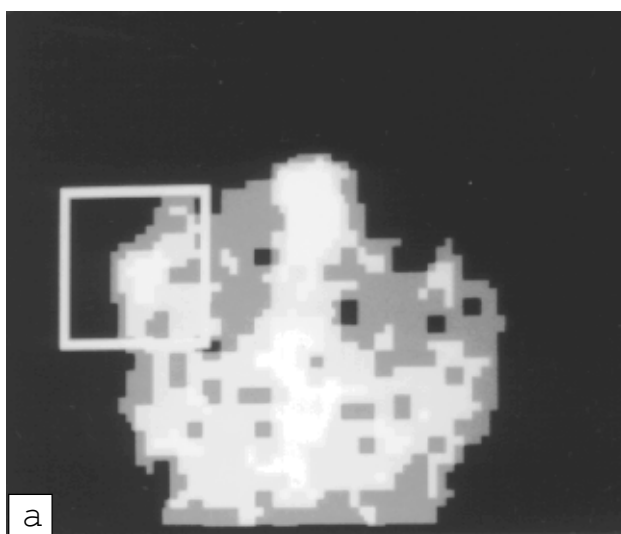


Рис. 2 – Енцефалоангіосцинтиграма хворого П.: а – до операції. В передній проекції – осередок АВМ у правій тім'яній ділянці; б – після операції. Осередкове утворення відсутнє, що свідчить про тотальне виключення АВМ

Fig. 2 – Patient P., brain vessel scan: a – frontal projection, before surgery. AVM in the right parietal region; б – after surgery. AVM is absent

Слід зазначити, що підвищення рОМК виявлено лише у 13 хворих (59%) у не-ураженій та у 14 (63,3%) – в ураженій півкулі. У інших спостерігалось зниження мозкового кровообігу, що в кінцевому результаті вплинуло на загальні показники рОМК у всій групі. Такі ж результати отримано й при дослідженні лінійної швидкості мозкового кровотоку у хворих з АВМ [13]. За даними ОФЕКТ, погіршення кровопостачання мозку у хворих протягом 1-го місяця після операції виклю-

чення артеріовенозних аневризм відзначали також А. Fukunaga et al. [14]. Такі зміни можуть спричиняти реактивні зсуви кровопостачання в результаті оперативного втручання у ранньому післяопераційному періоді.

Висновки

1. Енцефалоангіосцинтиграфія дає можливість виявити наявність кровообігу у артеріовенозних мальформаціях на етапах

їх поступового виключення. Відсутність зображення осередку накопичення РФП у місці локалізації АВМ у післяопераційному періоді свідчить про повне виключення мальформації.

2. Внаслідок спазму аферентних судин ангиографічне дослідження іноді може помилково констатувати тотальне виключення АВМ. У таких випадках як контрольний, неінвазивний тест для перевірки достовірності такого виключення може бути рекомендована радіонуклідна ангиографія.

3. Застосування кількісної ОФЕКТ дозволяє оцінити зміни кровопостачання головного мозку у хворих з АВМ церебральних судин у післяопераційному періоді. Рівень рОМК після часткового або повного ендovasкулярного виключення АВМ як правило посилюється, однак у 40% хворих він знижується у ранньому післяопераційному періоді, що, найімовірніше, пов'язано з реактивними змінами кровообігу.

4. В результаті ендovasкулярного виключення АВМ відбувається статистично вірогідне вирівнювання міжпівкульної асиметрії кровопостачання за рахунок посилення рОМК в ураженій півкулі головного мозку.

Література

1. Kung H.F. // *Amer. Chem. Soc.* – 1990. – № 56. – P. 13.
2. Лишманов Ю.Б., Шипулин В.М., Швера И.Ю. // *Мед. радиол.* – 1994. – Т. 39, № 1. – С. 30–33.
3. Лишманов Ю.Б., Усов В.Ю., Швера И.Ю., Плотников М.П., Шипулин В.М. // *Там же.* – № 6. – С. 3–8.
4. Усов В.Ю., Плотников М.П., Шипулин В.М. // *Мед. радиол. и радиац. безопасн.* – 1997. – № 3. – С. 35–45.
5. Усов В.Ю., Шипулин В.М., Швера И.Ю., Плотников М.П. и др. // *Мед. радиол.* – 1994. – Т. 39, № 1. – С. 34–40.
6. Koster K., Brass L.M., Hoffer P.B. et al. Value of ^{99m}Tc-HMPAO (SPECT) imaging in patients with TIA or acute stroke and normal CT // *Anon.-Radiological Society of North America 74th scientific assembly and annual meeting.* – 1988. – P. 266.
7. Voth E., Emrich D., Feldmann M., Henze T. Early detection and follow-up of acute cerebral ischemia – comparison of HMPAO-SPECT and CT // *Radioactive isotopes in clinical medicine and research.* – 1988. – P. 245–249.
8. Batjer H.H. et al. // *Neurosurg.* – 1988. – Vol. 23, № 3. – P. 322–328.
9. Batjer H.H. et al. // *Ibid.* – 1992. – Vol. 31, № 2. – P. 213–218.
10. Lassen N.F., Andersen A.R., Friberg L., Paulson O.B. // *J. Cerebr. Blood Flow Metab.* – 1988. – Vol. 5. – P. S13–S22.
11. Yonekura Y., Nishizawa S., Mukai S. et al. // *Ibid.* – 1998. – Vol. 8. – P. S82–S89.
12. Nikcel O., Steinert H., Fisher S., Hahn K. // *Eur. J. Nucl. Med.* – 1991. – Vol. 18, № 8. – P. 613.

13. Makeev S.S., Yuz'kiv M.Ya. // *Бюл. УАН.* – 1998. – № 6. – С. 32.

14. Fukunaga A. et al. // *SurgNeurol.* – 1999. – Vol. 51. – P. 132–139.

Дата надходження: 15.01.2001.

Адреса для листування:
Макеев Сергій Сергійович,
Інститут нейрохірургії, вул. Мануїльського, 32,
Київ, 04050, Україна