

В.М. Славнов,
В.В. Марков,
С.В. Болгарська

Інститут ендокринології
та обміну речовин
ім. В.П. Комісаренка
АМН України,
м. Київ

Остеосцинтиграфія в діагностиці запальних процесів кісток стопи в хворих на цукровий діабет

Bone scan in diagnosis of inflammatory processes
of the foot bones in diabetes mellitus

Цель работы: Разработка радионуклидного метода, пригодного для диагностики воспалительных процессов костей стопы, а также использование его у больных сахарным диабетом (СД).

Материалы и методы: С помощью разработанного метода обследовано 59 больных СД 1-го и 2-го типов с микро-, макроангиопатиями нижних конечностей II ст., нейропатическими и нейроишемическими язвами стоп. Радионуклидную остеосцинтиграфию стоп выполняли после внутривенного введения 600 МБк ^{99m}Tc -метилendifосфоната на сцинтилляционной томографической гамма-камере ГКС 301 Т. Критериями оценки данных остеосцинтиграфии служили площадь (усл. ед.), суммарная активность очага поражения стоп (имп/с), а также процент асимметрии площади и суммарной активности между очагом поражения и непораженной стопой.

Результаты: В зависимости от процента асимметрии суммарной активности между очагом поражения и симметричной непораженной зоной больные СД были распределены на три группы: с нормальным накоплением РФП, у которых асимметрия не превышала 150 %, со слабым повышением накопления РФП и асимметрией от 150 до 200 % и со значительным повышением накопления РФП и асимметрией более 200 %. У больных СД с нормальным накоплением РФП средний процент асимметрии составлял $115,8 \pm 1,6$. При слабом повышении накопления РФП средний процент асимметрии площади и суммарной активности стоп был достоверно повышен по сравнению с больными с нормальным накоплением РФП. У больных со значительным накоплением РФП процент асимметрии площади и суммарной активности был значительно увеличен.

Выводы: Разработан радионуклидный метод ранней диагностики воспалительных процессов костей стопы у больных СД. Установлено нормальное накопление РФП у 40,7 %, слабое повышение — у 28,8 % и значительное повышение — у 30,5 % пациентов. Важнейшим диагностическим критерием поражения костной системы у больных СД является процент асимметрии площади и суммарной активности между очагом поражения и симметричной непораженной зоной.

Ключевые слова: остеосцинтиграфия, ^{99m}Tc -метилendifосфонат, костная система, стопа, воспалительные процессы, сахарный диабет.

Objective: To work out the radionuclide technique which can be used for diagnosis of inflammatory processes of the foot bones in patients with diabetes mellitus (DM).

Material and Methods: The worked out technique was used to examine 59 patients with type 1 and 2 DM having micro- and macroangiopathy of the lower extremities (stage II), neuropathic and neuroischemic foot ulcers. Radionuclide scanning was done after intravenous injection of 600 MBq ^{99m}Tc -methylene diphosphonate using tomography gamma-camera ГКС 301 Т. The area (in conventional units), total activity (pulses/sec) of the lesion focus as well as percentage of area asymmetry and total activity between the focus of the lesion and healthy foot were used as criteria for evaluation of bone scan findings.

Results: Depending on asymmetry percentage in total activity between the focus of the lesion and symmetrical healthy zone, DM patients were divided into three groups: those with normal RP accumulation, in whom asymmetry did not exceed 150 %, with weak increase in RP accumulation and asymmetry percentage ranging within 150–200 % and with considerable increase of RP accumulation and asymmetry exceeding 200 %. In DM patients with normal accumulation of RP mean asymmetry percentage was 115 ± 1.6 . In weak increase of RP accumulation mean percentage of the area asymmetry and total foot activity was significantly higher when compared with the patients having normal RP accumulation values. In patients with considerable accumulation of RP, area asymmetry and total activity percentage increased considerably.

Conclusion: The radionuclide technique for early diagnosis of inflammatory process in the bones of the foot was developed for DM patients. Normal RP accumulation was observed in 40.7 % of DM patients, it was slightly increased in 28.8 %, considerably increased in 30.5 %. The most important diagnostic criterion of the bone lesion in patients with DM is area asymmetry and total activity percentage between the lesion focus and symmetrical zone.

Key words: bone scan, ^{99m}Tc -methylene diphosphonate, bones, foot, inflammatory processes, diabetes mellitus.

Клінічними дослідженнями встановлено, що рентгенологічний метод діагностики захворювань кісткової системи має обмежені можливості, тому що він не виявляє початкові зміни кісткової тканини на рівні порушень мінерального обміну. В зв'язку з цим в останні роки зростає використання фізіологічнішого радіонуклідного методу, який дозволяє діагностувати локальні або дифузні зміни на ранніх стадіях розвитку патологічного процесу ще до появи рентгенологічних ознак захворювання, тоді, коли мають місце функціональні зміни остеогенної тканини [1].

Радіонуклідний метод дослідження уражень кісткової системи оснований на здатності ос-

теотропних радіофармацевтичних препаратів (РФП) концентруватися переважно в структурах, що перебувають у процесі кісткоутворення, порівняно з уже сформованою кістковою тканиною. Остеотропні РФП інтенсивно включаються в мінеральний обмін, зв'язуються з кальцієм гідроксіапатитом, накопичуються в скелеті. Захворювання кісток супроводжуються патологічною перебудовою кісткової тканини, реактивним або пухлинним кісткоутворенням, які при різних типах патології зустрічаються в різних комбінаціях [2, 3].

Серед остеотропних РФП найчастіше в клінічній практиці застосовують мічені ^{99m}Tc , фосфатні та фосфонатні комплекси (пірофос-

фат і метилендифосфонат), які мають значну тропність до кісткової тканини. Накопичення цих комплексів виникає переважно в ділянках кісток із кращим кровопостачанням та підвищеною проникністю, наприклад, більше в епіфізах, ніж у ділянці метафіза [4, 5]. Кращим серед цих комплексів є ^{99m}Tc -метилендифосфонат (МДФ). Перевагою даного комплексу є те, що він відрізняється вираженішою кінетикою. Близько 50 % введеної активності концентрується кістковою тканиною з максимальною концентрацією через 2–4 години, значно менше накопичується в печінці, а також довгий час утримується в кістках [2, 4].

Фосфатні та фосфонатні комплекси мають специфічну афінитивність до кісткових гідроксіапатитів (з'єднуються через фосфатну групу з іонами Ca^{++} кристалу гідроксіапатиту та з незрілим колагеном). Підвищене накопичення цих комплексів в осередку запалення пов'язують зі змінами енергетичного метаболізму клітин, що супроводжується активацією процесів окисного фосфорилування; підвищенням проникності клітинної мембрани, яка в нормі не пропускає молекулу фосфатного комплексу та сприяє форсованій утилізації фосфорно-органічних сполук [6].

Методи радіонуклідної діагностики, переважно з ^{99m}Tc -пірофосфатом, широко використовуються в клінічній практиці для виявлення первинних злоякісних та доброякісних пухлин і метастатичного ураження скелета [7–9].

У доступній літературі ми зустріли праці із використання ^{99m}Tc -МДФ у діагностиці остеомієліту в хворих із синдромом діабетичної стопи [10–12]. Згідно з дослідженням [10], чутливість методу діагностики остеомієліту становила 86 %, специфічність — 91 %, а за даними [11], чутливість сцинтиграфії з ^{99m}Tc -МДФ становила 100 %, специфічність — лише 38 %, а точність — 63 %. Проведеними дослідженнями встановлено, що сцинтиграфія кісткової системи з ^{99m}Tc -МДФ є більш чутливим методом діагностики остеомієліту порівняно з рентгенографією [12, 13]. Так, за даними [13], позитивні результати діагностики при рентгенологічному дослідженні спостерігалися лише у 43,7 % з 80 обстежених хворих на цукровий діабет (ЦД), тоді як при сцинтиграфії кісткової системи у тих же хворих — у 68,7 %. У 25 хво-

рих на ЦД (31,3 %) сцинтиграфічні та рентгенологічні зображення повністю збігалися, у 10 (12,4 %) при рентгенографії встановлені зміни, тоді як при сцинтиграфії не виявлено патологічного накопичення РФП; у 45 (56,3 %) сцинтиграфічні зміни були більшими та інтенсивнішими, ніж при рентгенологічному дослідженні. На сцинтиграмах 19 (23,7 %) осіб виявлені осередки підвищеного накопичення РФП, які до того не були діагностовані при клінічному та рентгенологічному обстеженні. На противагу рентгенологічному методу, радіонуклідна сцинтиграфія дозволяє виявляти деструктивні зміни у так званому латентному періоді рентгенодіагностики [1].

Метою нашого дослідження було розробити радіонуклідний метод та критерії ранньої діагностики запальних процесів кісток стопи у хворих на ЦД.

Методика дослідження

Обстежено 59 хворих віком 32–78 років із ЦД 1-го і 2-го типів у тяжкій та середньої тяжкості формах у стадії декомпенсації з мікро-, макроангіопатіями нижніх кінцівок II ступеня, нейропатичними та нейроішемічними виразками стоп.

Радіонуклідну остеосцинтиграфію виконували на вітчизняній сцинтиляційній томографічній гамма-камері ГКС 301 Т з низькоенергетичним коліматором загального призначення. Обстеження проводили через 3 години після внутрішнього введення 600 МБк ^{99m}Tc -метилендифосфонату в положенні хворого лежачи на спині; детектор гамма-камери центрували так, щоб у поле зору потрапили ступні обох кінцівок. Запис сцинтиграм завершувався автоматично по накопиченні 200 000 імпульсів.

Обробка результатів дослідження на комп'ютері складалася з контрастування, згладжування, виділення зон інтересу в ділянці кісток стопи з наступним визначенням площі, сумарної і середньої активності осередку ураження та симетричної неураженої зони, а також відсотка асиметрії між ними.

Критеріями оцінки даних остеосцинтиграфії стопи були: площа (ум. од.), сумарна активність осередку ураження (імп/с) обох стоп, а також відсоток асиметрії площі та сумарної активності між ураженою та неураженою стопами.

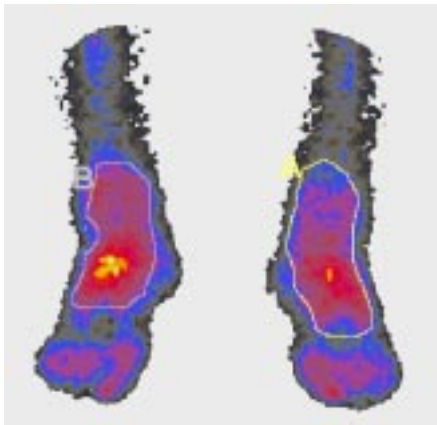
Результати та їх обговорення

Залежно від відсотка асиметрії сумарної активності між осередком ураження та симетричної неураженої зони всі хворі на ЦД були розподілені на три групи: перша — 24 (40,7 %) хворих віком $56,3 \pm 1,4$ року та відсотком асиметрії 100–150 % з нормальним накопиченням РФП; друга — 17 (28,8 %) осіб віком $62,1 \pm 3,1$ року та асиметрією 150–

Таблиця 1 — Радіонуклідні показники сцинтиграфії кісткової системи стопи в хворих на ЦД
Radionuclide values of foot bone scan in patients with diabetes mellitus

на ЦД	Статистичний показник	Площа, ум. од.			Сумарна активність, імп/с		
		ПС	ЛС	%	ПС	ЛС	%
З нормальним накопиченням РФП	n		24			24	
	M	673,1	724,7	116,3	40495	43650	115,8
	± m	75,5	97,4	2,0	2969	3678	1,6
	p	> 0,5			> 0,5		
Зі слабким підвищенням накопичення РФП	n		17			17	
	M	755,8	984,7	129,3	38586	45284	171,7
	± m	90,0	153,8	5,7	4625	6373	3,7
	p	> 0,2			> 0,2		
	p ₁	> 0,2	> 0,1	< 0,05	> 0,5	> 0,5	< 0,001
Зі значним підвищенням накопичення РФП	n		18			18	
	M	453,7	409,9	151,5	33545	29199	248,0
	± m	70,5	70,8	12,5	4447	5088	18,0
	p	> 0,2			> 0,5		
	p ₁	< 0,05	< 0,01	< 0,01	> 0,1	< 0,05	< 0,001
	p ₂	< 0,01	< 0,001	< 0,1	> 0,2	< 0,05	< 0,05

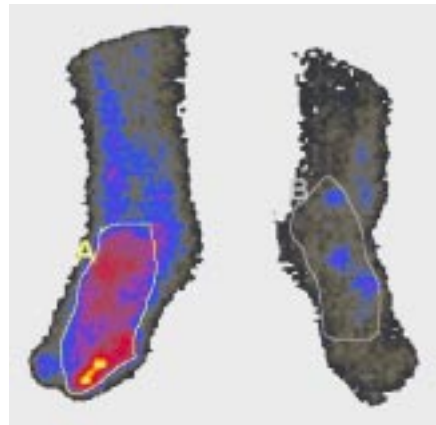
Примітка. ПС — права стопа; ЛС — ліва стопа; p — порівняння з симетричною стопою; p₁ — порівняння з хворими на ЦД із нормальним накопиченням РФП; p₂ — порівняння з хворими на ЦД зі слабким накопиченням РФП.



Зони	Разом	Макс.	Мін.	Серед.	Площа	%	% відносно.
A	49388	191	22	86	573	111,80	82,30
B	44193	220	31	104	422	100,00	100,00

Рис. 1 — Сцинтиграма кісток стопи Ч., хворого на ЦД 1-го типу, вперше виявленого, без ускладнень, з нормальним накопиченням РФП

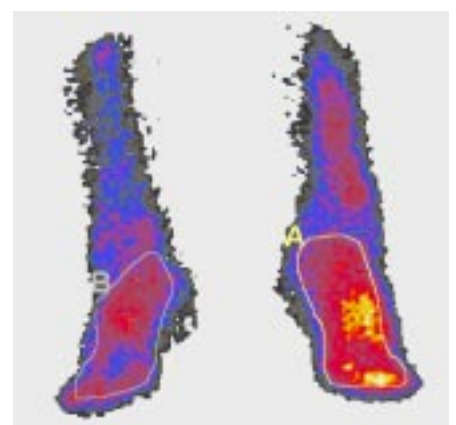
Fig. 1 — Patient Ch. with type 1 DM, first diagnosed, without complications: bone scan with normal RP accumulation



Зони	Разом	Макс.	Мін.	Серед.	Площа	%	% відносно.
A	66912	276	3	100	664	247,90	209,50
B	26990	98	14	48	561	100,00	100,00

Рис. 2 — Сцинтиграма кісток стопи П., хворого на ЦД 2-го типу з синдромом діабетичної стопи, ускладненим виразкою великого пальця правої стопи, зі значним підвищенням накопичення РФП в ділянці пальців правої стопи

Fig. 2 — Patient P. with type 2 DM with diabetic foot complicated with ulcer of the right thumb. Bone scan demonstrates considerable increase in RP accumulation in the area of the toes on the right foot



Зони	Разом	Макс.	Мін.	Серед.	Площа	%	% відносно.
A	56131	151	26	87	638	183,80	137,20
B	30534	120	1	64	476	100,00	100,00

Рис. 3 — Сцинтиграма кісток стопи П., хворого на ЦД 2-го типу з синдромом діабетичної стопи, ускладненим виразкою великого пальця лівої стопи, зі слабким підвищенням накопичення РФП в ділянці плесна і пальців лівої стопи

Fig. 3 — Patient P. with type 2 DM with diabetic foot complicated with ulcer of the thumb of the left foot. Bone scan demonstrates slight increase of RP accumulation in the area of the toes and metatarsus of the left foot

200 % зі слабким підвищенням накопичення РФП; третя — 18 (30,5 %) пацієнтів віком $59,1 \pm 2,8$ року та асиметрією понад 200 % зі значним підвищенням накопичення РФП.

У хворих на ЦД із нормальним накопиченням РФП (рис.1) розмір площі і величина сумарної активності правої та лівої стоп вірогідно не відрізнялися (табл. 1), а середній відсоток асиметрії сумарної активності становив $115,8 \pm 1,6$. За даними [4], різниця в межах 10–15 % може бути зумовлена індивідуальними коливаннями та неточністю техніки виконання сцинтиграми. Автор вважає, що накопичення РФП на ураженій ділянці на 70 % вище, ніж рівень накопичення на неураженому боці свідчить про наявність патологічного процесу. При слабкому підвищенні накопичення РФП у хворих на ЦД (рис. 2) нами не виявлено вірогідного збільшення площі обох стоп, їх сумарна активність порівняно з такою у хворих на ЦД з нормальним накопиченням РФП також вірогідно не відрізнялася. Середній відсоток асиметрії площі та сумарної активності стоп у таких пацієнтів був вірогідно підвищеним порівняно з хворими на ЦД із нормальним накопиченням РФП.

При ЦД зі значним вищим накопиченням РФП (рис. 3) площа обох стоп була вірогідно меншою, ніж у хворих на ЦД із нормальним та слабким накопиченням РФП. Відсоток асиметрії площі в таких хворих був вірогідно збільшеним. Сумарна активність правої стопи не відрізнялася від такої у хворих із нормальним і слабким накопиченням РФП, а лівої стопи була зменшена. Відсоток асиметрії сумарної активності був вірогідно збільшеним.

Висновки

1. Розроблено радіонуклідний метод ранньої діагностики запальних процесів кісток стопи в пацієнтів із ЦД.

2. Встановлено нормальне накопичення РФП у 40,7 % хворих на ЦД, слабе підвищення накопичення — в 28,8 % та значне підвищення накопичення — в 30,5 %.

3. Важливим діагностичним критерієм уражень кісткової системи при ЦД є відсоток асиметрії сумарної активності між осередком запалення і симетричною неураженою зоною.

Література

1. Касаткин Ю.Н., Смирнов В.Ф., Микерова Т.М. и др. Радиоизотопная сцинтиграфия костной системы с помощью ^{99m}Tc -пирофосфата // Современная медицинская радиоизотопная диагностика. — М., 1979. — С. 104–117.
2. Сиваченко Т.П., Мечев Д.С. Радионуклидная диагностика заболеваний костной системы. — М., 1986. — 22 с.
3. Испенков Е.А., Габуния Р.И., Перехрест М.А. и др. Сцинтиграфия (сканирование) скелета. // Стандартизированные методики радиоизотопной диагностики. — Обнинск, 1987. — С. 301–309.
4. Zubovskiy G.A. Радиоизотопная диагностика в педиатрии. — Л.: Медицина. — 1983. — 168 с.
5. Сиваченко Т.П., Мечев Д.С., Романенко В.А. и др.: Рукво по ядерной медицине. — К.: Вища шк. — 1991. — 535 с.
6. Сиваченко Т.П., Поцьбина В.В., Мечев Д.С., Джуца Д.А. Радионуклидные методы исследования в диагностике поражения суставов при диффузных болезнях соединительной ткани. — К., 1990. — 20 с.
7. Касаткин Ю.Н., Пурижанский И.И., Сурвила Э.П. и др. // Мед. радиол. — 1976. — Т. 21, № 10. — С. 59–65.
8. Zubovskiy G.A., Тураев Р.Н., Хрипта Ф.П., Асланов Я.И. Сцинтиграфия скелета с использованием пирофосфата ^{99m}Tc . // Там же. — 1978. — Т. 23, № 2. — С. 32–37.
9. Шишкина В.В., Мечев Д.С., Чеботарева Э.Д., Трацевский В.В. Радиоизотопная диагностика в онкологии. — К.: Здоров'я, 1981. — 192 с.
10. Schauwecker D.S., Park H.M., Mock B.H. et al. // J. Nucl. Med. — 1984. — Vol. 25, № 2. — P. 849–853.
11. Keenan A.M., Tindel N.L., Alavi A. // Arch. Intern. Med. — 1989. — Vol.149, № 10. — P. 2262–2266.
12. Bressler E.L., Conway J.J., Weiss L. // Radiol. — 1984. — Vol. 152, № 3. — P. 685–688.
13. Игнатов А., Дянков Л., Величков Л. и др. // Мед. радиол. — 1979. — Т. 24, № 6. — С. 34–38.

Дата надходження: 21.04.2003.

Адреса для листування:

Славнов Валентин Миколайович,
Інститут ендокринології та обміну речовин АМН України,
вул. Вишгородська, 69, Київ, 04114, Україна