

О.М. Федик

Івано-Франківська державна
медична академія

Особливості діагностики остеомієліту п'яркової кістки

Peculiarities of diagnosis of calcaneus bone
osteomyelitis

Цель работы: Изучить и обобщить особенности развития остеомиелита пяточной кости у пациентов разных возрастных групп в зависимости от локализации и распространенности гнойного очага деструкции. Оценить возможности рентгенологических методов при выявлении воспалительного процесса в пяточной кости на определенном этапе его развития.

Материалы и методы: Проанализированы результаты клинического, лабораторного и рентгенологического исследования стоп у 65 больных — детей, подростков и взрослых (мужчины — 41, женщины — 24) в возрасте от 8 дней до 59 лет. В основном использовалась методика классического рентгенологического исследования стоп в прямой боковой и аксиальной проекциях. В первые 3–4 дня клинического проявления заболевания для уточнения наличия мелких очагов деструкции использовалась методика рентгенографии с первичным увеличением изображения и компьютерной томографии.

Результаты: Обобщены и систематизированы рентгенологические данные остеомиелита пяточной кости. Обоснованы показания для каждой методики рентгенологического исследования. В пяточной кости при гематогенном остеомиелите в основном поражается тело. При поражении переднего отдела тела пяточной кости процесс изредка распространяется на прилежащие таранно-пяточный и пяточно-кубовидный суставы. В острой фазе рентгенологически отмечаются мелкие очаги деструкции. Определены сроки возникновения деструкции у пациентов различных возрастных групп. Реже наблюдается изолированное поражение пяточного бугра, преимущественно у детей. При хроническом течении отмечается сочетание деструкции с выраженным реактивным склерозом.

Выводы: Рентгенологические методы имеют решающее значение для уточнения характера воспалительного процесса в губчатых костях стопы.

Достоверные признаки остеомиелита пяточной кости — очаги деструкции, которые выявляются у детей раннего возраста на 3–4-й, старших — 5–6-й и у взрослых — на 8–10-й, а иногда на 15-й день от начала заболевания. Особенность развития и последствия заболевания зависят от возраста больного, своевременности и правильности диагностики, а также локализации и распространенности гнойного очага.

Ключевые слова: стопа, пяточная кость, остеомиелит, очаг деструкции.

Objective: To study and generalize the peculiarities of calcaneus osteomyelitis in patients of various age depending on the localization and dissemination of the purulent focus. To evaluate the capabilities of different radiological methods in diagnosis of the pathological process.

Material and Methods: The results of clinical laboratory and radiological examination of calcaneus of 65 patients (children, teenagers and adults) were analyzed, of 65 patients 41 were men, 24 women aged from 8 days to 59 years. The methods of classical radiological investigation in the up-right and lateral axial projections were used. During the first 3-4 days of signs manifestation, to specify the presence of small distraction centers, radiography with primary image magnification and computer tomography were used.

Results: Radiological findings of the calcaneus osteomyelitis were generalized and systematized. The indications for every method of radiological investigation were grounded. In case of hematogenic osteomyelitis of the calcaneus part lesions pathological process usually spread to overlaying talo-calcaneus and calcaneo-cuboidal joints.

In acute phase small centers of distraction were noted. In patients from different age groups different terms of distractions appearance were defined. Children chiefly had isolated lesions of the calcaneus tuber. In chronic phase the combination of distraction and expressed reactive sclerosis is noted.

Conclusions: Radiological methods are decisive for specifying the type of inflammation in the calcaneal sponge bones.

Authentic symptoms of the calcaneus osteomyelitis are foci of destruction. Peculiarity of the evolution and outcome of the disease depend on timely and correct diagnosis, localization and spreading of the purulent focus.

Key words: foot, calcaneus bone, osteomyelitis, center of distraction.

Стопа — це функціонуючий орган із складною системою співвідношення між кістками і зв'язками, що їх з'єднують, сухожилками та м'язами. Середню і задню частину стопи складають губчасті кістки. Вони частіше зазнають патологічних змін. У літературі немає систематизованих фундаментальних праць, де були б описані такі захворювання, як остеомієліт, туберкульоз, сифіліс, ревматоїдний артрит п'яркової кістки, а окремі журнальні статті не дають

вичерпних описів зазначених патологій, особливо щодо їх диференціації.

Серед значної групи запальних процесів п'яркової кістки найпоширенішим є остеомієліт [1–3].

На кістки стопи припадає до 10 % усіх уражень остеомієлітом скелета. Серед кісток стопи уражаються переважно середній та задній відділи, а серед них найчастіше — п'яркова кістка. За даними Г.Н. Тернового та співавторів,

із 124 обстежених, що хворіли на остеомієліт стопи, у 77 (62 %) він локалізувався в п'ятковій кістці [4–6].

Остеомієліт губчастих кісток стопи проявляється і розвивається інакше, ніж у довгих кістках. Анатомо-топографічна особливість будови стопи — малий об'єм м'яких тканин, поверхнєве розташування судин, відносна недостатність кровопостачання — сприяють швидкому розвитку процесу. В стопі є сім губчастих кісток, з'єднаних складними, комбінованими суглобами і зв'язками, і три ряди коротких трубчастих кісток. Це сприяє поширенню процесу на прилеглі сусідні суглоби і швидкому втягненню в зону ураження інших кісток і суглобів стопи [3, 5, 7, 8].

Метою даної роботи було вивчення та узагальнення особливостей розвитку остеомієліту п'яткової кістки в пацієнтів різних вікових груп залежно від локалізації та поширеності первинного гнійного вогнища деструкції, а також оцінка можливостей різних рентгенологічних методів у виявленні запального процесу п'яткової кістки на певному етапі його розвитку.

Методика дослідження

Робота базується на результатах клінічного, лабораторного і рентгенологічного дослідження стоп 65 хворих — дітей, підлітків та дорослих (чоловіків — 41, жінок — 24) віком від 8 днів до 59 років. Усі вони були обстежені клінічно в стаціонарних та поліклінічних умовах. Дослідження починали з класичної рентгенографії у двох проекціях, яка дозволяє одержати першу діагностичну інформацію про зміни в кістках і м'яких тканинах стопи. Для визначення змін у м'яких тканинах підшви стопи, під- і надп'яткових слизових сумках інформативними були рентгенографія в боковій проекції (65 хворих) та рентгенографія м'яких тканин стопи (19). Остання методика особливо цінна для дітей одно-, дворічного віку. У п'ятковій кістці камбіальний шар окістя малоактивний, періостальна реакція слабо виражена, тому в дітей першою рентгенологічною ознакою остеомієліту є ущільнення та збільшення об'єму м'яких тканин, зникнення різниці між підшкірною жировою тканиною та м'язами. Для оцінки задньої ділянки тіла й горба п'яткової кістки проводили аксіальну проекцію рентгенографії (36 хворих). Первинно збільшену рентгенографію виконували після звичайного рентгенологічного дослідження й використовували для виявлення «малих змін» патологічного вогнища у губчастій кістці (14 хворих). Комп'ютерна томографія давала можливість деталізувати патологічний процес, вивчити поширеність його в бік суглоба, віддиференціювати зміни в м'яких тканинах, отримати кількісну інформацію щодо розмірів та щільності патологічного утвору, уточнити розміри й форму поперечного синуса, співвідношення в підтаранному і п'ятково-кубоподібному зчленуваннях. При рентгенологічному досліджен-

ні, особливо при контрольній рентгенографії, та спеціальних дослідженнях дотримувались усіх застережних заходів променевого захисту. Первинно збільшену рентгенографію проводили в найінформативнішій проекції, обмежували використання і кількість сканів (3–4) при комп'ютерній томографії.

Результати та їх обговорення

Виділяють вогнищеву і дифузну форми остеомієліту. Дифузне ураження розвивається швидко, за типом септичних форм, і характеризується деструктивними змінами всієї кістки. Запальний процес апофіза більш локальний, з торпідним перебігом. Вогнищєва форма остеомієліту частіше має сприятливий перебіг.

Захворювання в п'ятковій кістці починається раптово, як правило, після травми або переохолодження. Продромальний період короткий — від кількох годин до 1–2 днів. Клінічні прояви спочатку нетипові: загальна слабкість, підвищення температури тіла до 37,5–38,5 °С. Згодом з'являється ниючий біль, припухлість і зниження або втрата функцій стопи. Добре, коли саме в цей час звертаються по медичну допомогу. Рентгенологічне дослідження починається з рентгенографії стопи в 2 проекціях. Використовуючи методику первинно збільшеної та безекранної рентгенографії м'яких тканин, вже на 3–4-й день від початку захворювання знаходили характерні зміни в м'яких тканинах. На знімках визначається збільшення об'єму та ущільнення м'язів, прилеглих до ділянки ураження, виявляється нечіткість контурів відмежування підшкірно-жирової клітковини від м'язів.

Залежно від локалізації вогнища деструкції розрізняють остеомієліт тіла або горба п'яткової кістки (апофізарний остеомієліт). Вогнище деструкції, що локалізується в тілі, як правило, супроводжується вираженими репаративними змінами, а розташовані у верхньо-передніх ділянках можуть призвести до проривання та руйнування суглобової поверхні й поширення процесу на сусідні суглоби. Перебіг такого процесу клінічно бурхливий, з явищами септикопемії. Вогнища деструкції, що локалізуються у задніх ділянках тіла й горба, мають тенденцію виходу за межі кістки, прориваються в підтаранний суглоб, м'які тканини п'ятки, згодом з'являються норичі. Такому варіантові

остеомієліту властивий клінічно сприятливий перебіг.

Проведено комплексне клініко-рентгенологічне обстеження хворих різного віку. Як видно з табл. 1, у всіх вікових групах із розвитком патологічного процесу переважають особи чоловічої статі, що можна пояснити їх більшою активністю, частішою загрозою переохолодження і травм.

Таблиця 1 — Частість захворювання на остеомієліт п'яткової кістки за віковими групами
The incidence of calcaneus osteomyelitis in different age groups

Вік	Стать		Разом
	Чоловіки	Жінки	
Новонароджені — 12 міс.	4	3	7
Від 2 до 5 р.	5	4	9
Від 6 до 11 р.	6	4	10
Від 12 до 17 р.	13	6	19
Від 18 до 45 р.	9	5	14
Від 46 до 59 р.	4	2	6
Разом	41	24	65

Біль — постійний і перший симптом, що непокоїть пацієнта. Хворий вказує на припухлість заднього відділу стопи та зниження її функції. Рентгенологічно відзначаємо ознаки руйнування кісткової структури. Розподіл хворих за статевими ознаками і часом виявлення деструктивних змін у п'ятковій кістці подано у табл. 2 і 3.

Таблиця 2 — Період виявлення деструктивних змін при ураженні остеомієлітом п'яткової кістки у різних вікових групах

The period of destructive changes diagnosis in calcaneus osteomyelitis in different age groups

Вік	Час появи деструкції, день
Новонароджені — 12 міс.	3–4-й
Від 2 до 5 р.	4-й
Від 6 до 11 р.	5–6-й
Від 12 до 17 р.	7–10-й
Від 18 до 45 р.	10–14-й
Від 46 до 59 р.	15–21-й

Як бачимо з табл. 2, перші рентгенологічні зміни у вигляді вогнищ деструкції в п'ятковій кістці в дітей раннього віку виявляються вже на 3–4-й день. З віком цей період збільшується — у дітей старшого віку можна диференціювати структурні зміни на 5–6-й день, у дорос-

лих на — 8–10-й, інколи на 15-й день від початку захворювання. Тому в перший тиждень розвитку запального процесу в п'ятковій кістці показовими є клінічні симптоми та дані лабораторного дослідження крові. Оглядова рентгенографія дозволяє запідозрити чи підтвердити діагноз, визначити локалізацію вогнища ураження, оцінити ступінь кісткових змін. За відсутності змін на рентгенограмах ми використовували метод первиннозбільшеної рентгенографії та комп'ютерної томографії. У більшості випадків (28 осіб) хворі попередньо лікувалися з різними діагнозами (гостре респіраторне захворювання, післятравматична гематома, ушкодження м'яких тканин стопи та ін.). Як свідчать результати досліджень, деструктивні зміни зустрічаються у чоловіків та жінок однаково часто. Цю закономірність простежуємо за даними табл. 3.

Таблиця 3 — Розподіл хворих за статевими ознаками залежно від часу візуалізації вогнища деструкції
Distribution of the patients according to the sex depending on the time of the destruction focus visualization

Час виявлення вогнища деструкції, дні	Стать		Разом
	Чоловіки	Жінки	
3–4-й	4	3	7
5-й	4	2	6
6-й	7	7	14
8-й	3	4	7
9-й	2	2	4
10-й	4	5	9
14-й	6	5	11
21-й	3	4	7
Разом	33	32	65

Як свідчать наші спостереження, із 65 обстежених хворих у 46 вогнища деструкції локалізувалися в ділянці тіла і у 19 — в горбі п'яткової кістки. Розподіл хворих за розвитком остеомієліту залежно від місця ураження подано в табл. 4.

Таблиця 4 — Локалізація процесу в п'ятковій кістці
Localization of the process in the calcaneus bone

Ділянка	Кількість хворих
Тіло п'яткової кістки:	
центральна частина	16
передня ділянка	13
задній відділ	17
Горб п'яткової кістки	19
Разом	65

Вогнище деструкції, локалізоване в тілі п'яркової кістки, як правило, супроводжується вираженими репаративними змінами та обмеженням процесу, а розташовані у верхньо-передніх ділянках (17 хворих) швидко поширюються на суглоб із втягненням у процес прилеглих кісток. Такий варіант захворювання має клінічно бурхливий перебіг. Порожнини, що візуалізувалися в задніх ділянках тіла (17 хворих) або горба (19) п'яркової кістки, часто прориваються в м'які тканини п'ятки. Цей варіант остеомієліту клінічно розвивається бурхливіше, але більш сприятливий у плані лікування та відновлення функції стопи (рис. 1).

Частіше зустрічаються форми гематогенного остеомієліту — гостра (38 хворих), підгостра (8) та хронічна (19 хворих). Поширення первинного гнійного вогнища може відбуватися по-різному, що видно з табл. 5.

Таблиця 5 — Розподіл хворих залежно від форми ураження
Distribution of the patients depending on the type of the disease

Форма процесу	Кількість хворих
Вогнищева	28
Дифузна	37
Із них наявність секвестрів	8
Разом	65

Вогнищева форма гематогенного остеомієліту задньої ділянки тіла і горба п'яркової кістки при своєчасному розпізнаванні та правильно проведеному лікуванні стабілізується. Репаративні процеси наростають, відновлюється структура кістки.

Якщо вогнищева форма остеомієліту в дорослих закінчується задовільно щодо відновлення анатомічної форми п'яркової кістки, деколи локальною деформацією ураженої ділянки горба, то інший перебіг має остеомієліт у дітей, коли вогнище деструкції локалізується в задньому відділі тіла. В такому разі ділянка деструкції поширюється на ростковий хрящ горба п'яркової кістки, при цьому порушується рівномірність розвитку і формування останнього. Такий варіант перебігу гематогенного остеомієліту в дітей веде до деформації всієї задньої ділянки п'яркової кістки.

Якщо гематогенний остеомієліт розвивається в дітей до появи ядра скостеніння горба п'ят-

кової кістки із поширенням вогнища деструкції на росткову зону, то передчасно виникають точки скостеніння та швидкого закриття її з подальшим відставанням у рості горба (рис. 2).

Коли вогнище деструкції при остеомієліті локалізується близько до суглобових поверхонь, це може призводити до їх руйнування. Тоді до процесу залучаються прилеглі кістки й суглоби стопи, насамперед таранна (підтаранний суглоб), човникоподібна і кубоподібна кістки та суглоби, які вони утворюють. Суглобові сумки стопи побудовані так, що процес без перешкод переходить з одного суглоба на інший і захворювання набирає поширеного характеру.

При гематогенному остеомієліті п'яркової кістки в дітей частіше зустрічається дифузна, ніж вогнищева форма. Дрібні вогнища деструкції зливаються між собою, утворюють більші за розмірами ділянки, і тоді гнійні маси руйнують хрящ. Все це супроводжується регіонарним остеопорозом. Така картина на рентгенограмах представлена як плямистий остеопороз із підкресленими суглобовими краями. Якщо вогнища деструкції прориваються в суглоб і гнійні маси руйнують хрящ, то настає нерівномірне звуження суглобових щілин (рис. 3).

При ранній діагностиці та своєчасному початку лікування гострого гематогенного остеомієліту процес завершується одужанням. В іншому разі захворювання переходить у хронічну форму. Рентгенологічно хронічний гематогенний остеомієліт п'яркової кістки характеризується неоднорідним наростанням реактивного склерозу, появою нориць, секвестрів тощо різного ступеня вираженості. Включення стопи у функцію супроводжується відновленням структури кістки і частковим відтворенням силових ліній. На місці регіонального остеопорозу з'являються грубі скупчення кісткових пластинок за ходом силових ліній опори. При рентгенографії стопи вогнища деструкції набирають чітких контурів з вираженим склерозом по периферії. В цьому разі на сканах комп'ютерної томографії візуалізується перебудова кісткової структури, поширення патологічних змін, виявляються ранні ознаки дегенеративно-дистрофічних змін у суглобах (рис. 4).

Коли захворювання набуває затяжного характеру, якщо хворий неодноразово лікувався

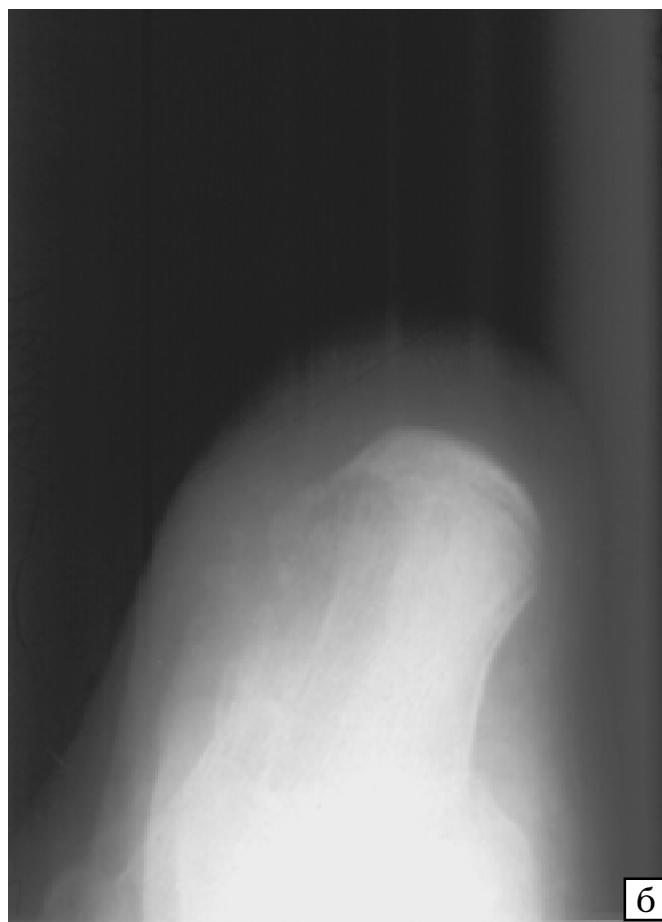
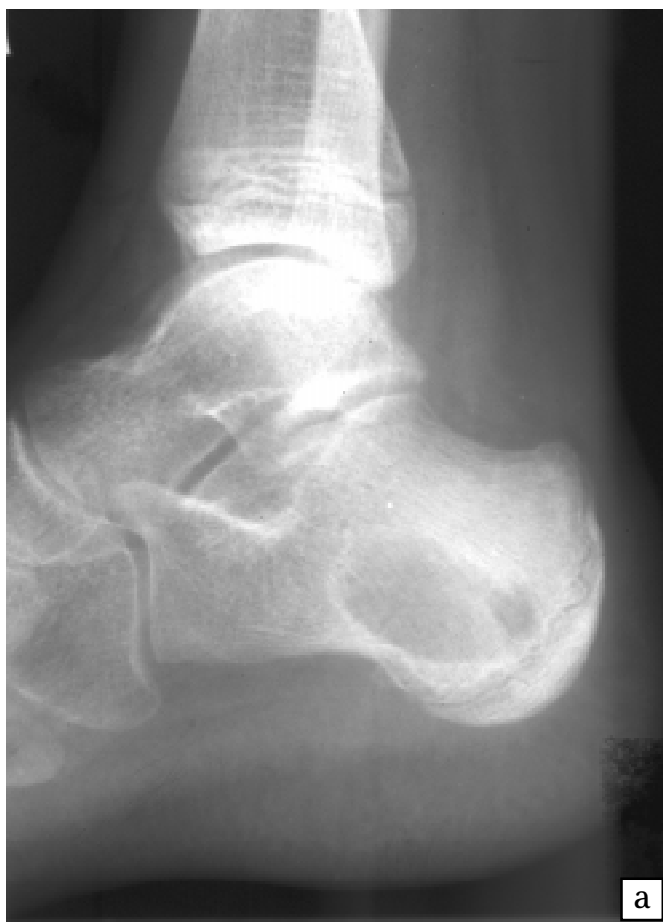
Рис. 1 — Остеомієліт правої п'яткової кістки. Ділянка деструкції розміром $2,5 \times 1,5$ см з чіткими контурами локалізується в задній ділянці тіла п'яткової кістки. Процес поширюється на росткову зону і виходить за межі кістки

Fig. 1 — Osteomyelitis of the right calcaneus bone. The foci of destruction measuring 2.5×1.5 cm with distinct outlines are localized in the posterior area of the body of the calcaneus bone

з приводу остеомієліту п'яткової кістки й процес має генералізований характер, то п'яткова кістка уражена повністю, із поширенням процесу на сусідні суглоби. При ураженні суглобових поверхонь, як правило, настає спочатку фіброзний, а згодом і кістковий анкілоз (рис. 5).

Віддалені результати хронічного гематогенного остеомієліту у функціональному плані кінцівки, як правило, незадовільні й залежать від вчасності та комплексності лікування. Знижується функція стопи. Втрата рухової і зниження опорної функцій супроводжується розвитком дегенеративних змін у суглобах — розвивається деформівний артроз, рідше з кістковою перебудовою дотикових поверхонь як у близьких, так і віддалених гомілковотаранному і колінному суглобах кінцівки. Розвиток анкілозу при хронічному остеомієліті є адаптаційно-компенсаторною реакцією на відновлення опорної функції стопи.

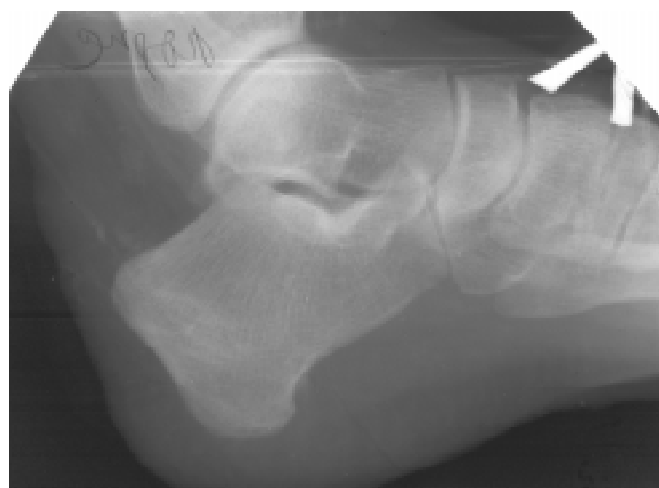

Рис. 2 — Порушення розвитку горба п'яткової кістки як результат перенесеного остеомієліту

Fig. 2 — Disturbances of the calcaneus tuber development resulting from osteomyelitis

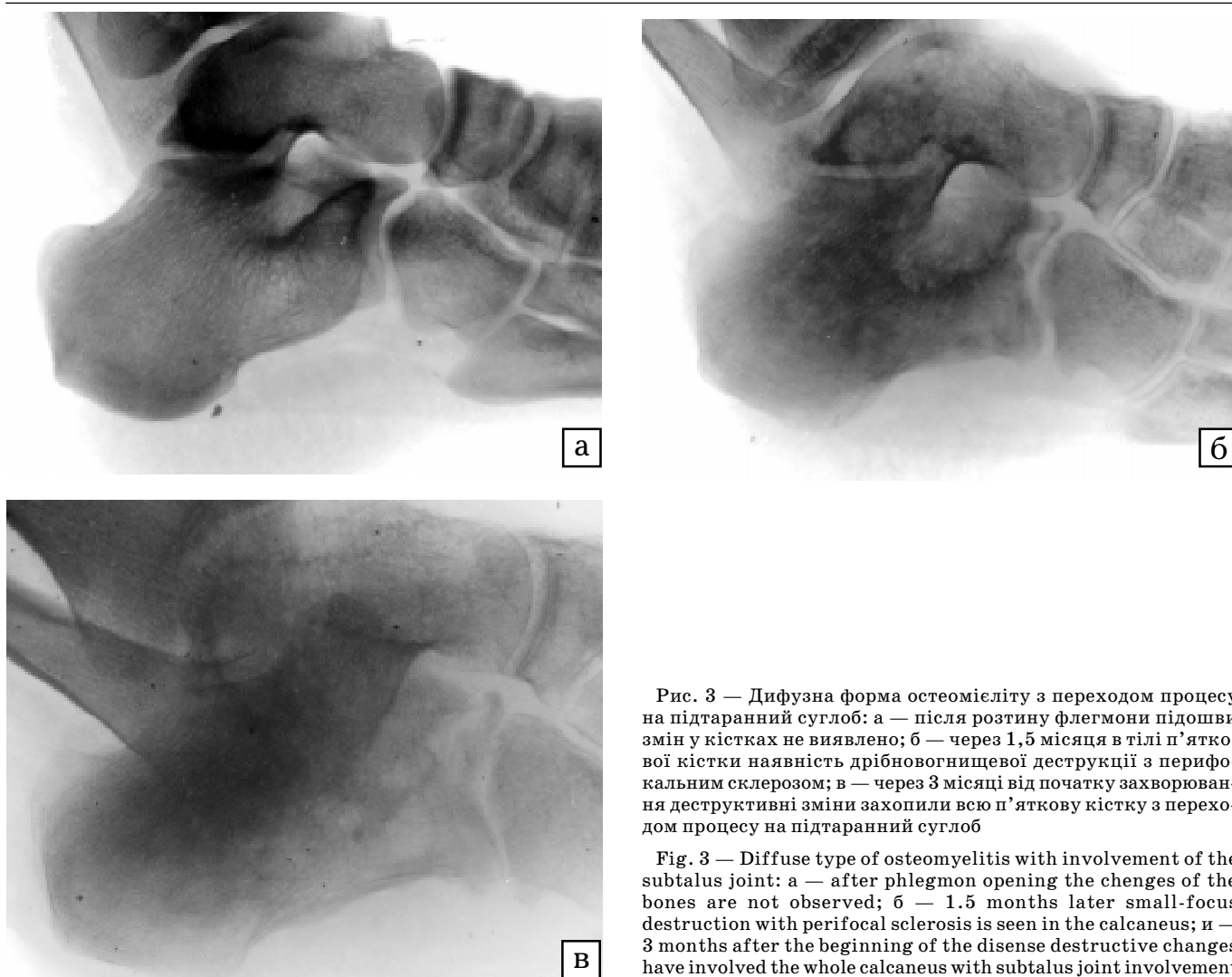


Рис. 3 — Дифузна форма остеомиєліту з переходом процесу на підтаранний суглоб: а — після розтину флегмони підшви змін у кістках не виявлено; б — через 1,5 місяця в тілі п'яtkової кістки наявність дрібновогнищевої деструкції з перифокальним склерозом; в — через 3 місяці від початку захворювання деструктивні зміни захопили всю п'яtkову кістку з переходом процесу на підтаранний суглоб

Fig. 3 — Diffuse type of osteomyelitis with involvement of the subtalus joint: a — after phlegmon opening the changes of the bones are not observed; б — 1.5 months later small-focus destruction with perifocal sclerosis is seen in the calcaneus; в — 3 months after the beginning of the disease destructive changes have involved the whole calcaneus with subtalus joint involvement

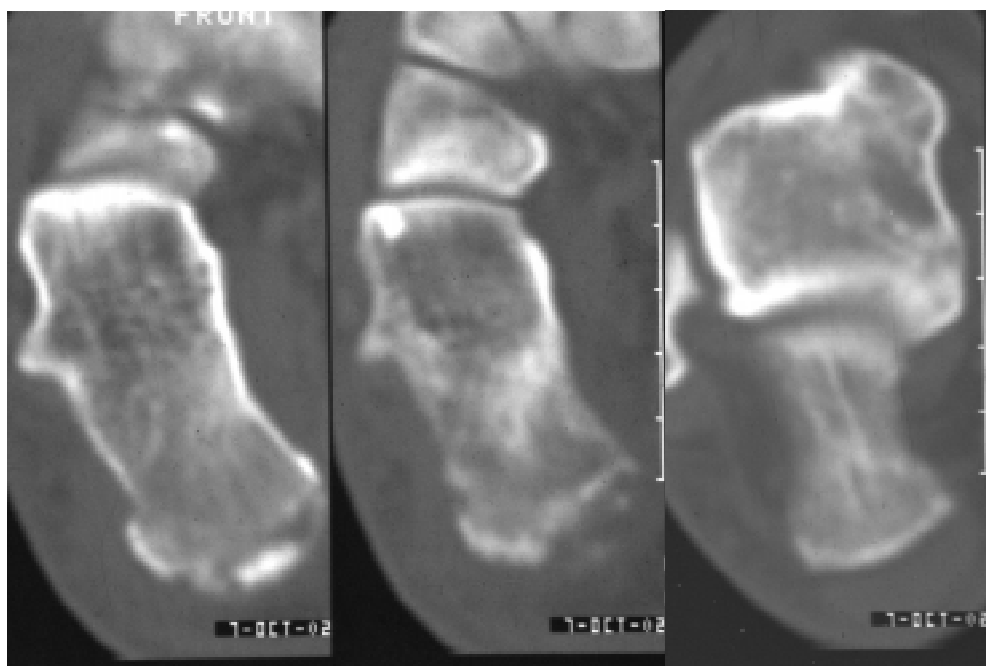


Рис. 4 — Хронічний остеомиєліт п'яtkової кістки. В таранній кістці і таранно-п'яtkовому суглобі дегенеративні зміни
 Fig. 4 — Chronic osteomyelitis of the calcaneus bone. There are degenerative changes in the talus and talocalcaneal joint

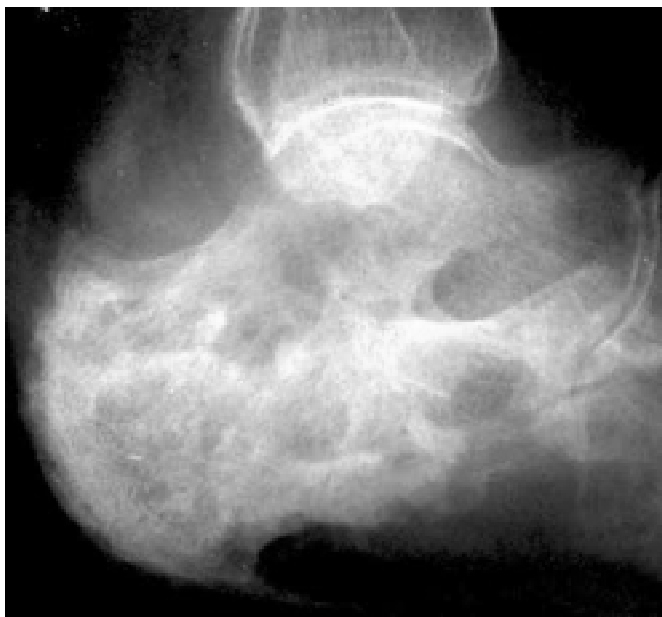

Рис. 5 — Хронічний остеомієліт лівої п'яткової кістки, секвестральна форма. Анкілоз підтаранного суглоба. Деформівний артроз у суглобі Шопара

Fig. 5 — Chronic osteomyelitis of the left calcaneus bone, sequestral type. Ankylosis of the subtalar joint. Arthrosis derormans in Chopart's joint

ВИСНОВКИ

1. Для діагностики остеомієліту в хворих усіх вікових груп основним методом є рентгенографія стопи у двох проекціях. Для уточнення процесу використовують сучасні методики: первиннозбільшену й м'якотканинну рентгенографію та комп'ютерну томографію.

2. При якісно проведеному рентгенологічному дослідженні ранні симптоми остеомієліту можна виявити в дітей раннього віку на 3–4-й день, у старших — на 5–6-й і у дорослих на 8–10-й, інколи — на 15-й день від початку захворювання.

3. Першими рентгенологічними ознаками остеомієліту п'яткової кістки є дрібні вогнища деструкції та інфільтрація м'яких тканин. Згодом дрібні вогнища деструкції організуються в більші, зі склеротичними змінами навколо.

4. При локалізації процесу в передньому відділі стопи вогнища деструкції мають тенденцію до проривання в прилеглі суглоби. У дітей деструктивні зміни можуть поширюватися в росткову зону горба, прискорюючи її синостозування або спричиняючи деформацію всієї задньої ділянки п'яткової кістки.

5. Віддалені результати залежать від віку, вчасності й правильності діагностики, локалізації та поширеності первинного гнійного вогнища.

Література

1. Акжигитов Г.Н., Галеев М.А., Сахаутдинов В.Г. *Остеомиелит*. — М.: Медицина, 1986. — 208 с.
2. Гостицев В.К., Василькова З.Ф., Вавилова Г.С. // *Хирургия*. — 1994. — № 2. — С. 41–44.
3. Печенюк В.И., Арсеньєва Н.И. *Нарушение ретонарного кровотока при хроническом остеомиелите пяточной кости* // *Сб.: Комплексные биоклиматические исследования АН СССР*. — М., 1988. — 108 с.
4. Печенюк В.И., Житницький Р.Е., Шапурма Д.Г. // *Ортопед., травматол.* — 1990. — № 1. — С. 21–23.
5. Суслєва О.Я. *Рентгенодиагностика поврежденных и заболеваний опорно-двигательного аппарата*. — К.: *Здоров'я*, 1989. — 254 с.
6. Сягайло П.Т., Носарь А.Е., Бондарюк Л.Н. // *Ортопед., травматол.* — 1989. — № 11. — С. 51–54.
7. Терновой К.С., Прокопова Л.В., Алексъ К.П., Николаева Н.Г. // *Ортопед., травматол. и протезир.* — 1984. — Вып. 14. — С. 76–79.
8. Borris L.C., Helleland H. // *Bone Joint. Surg.* — 1986. — Vol. 68-A, № 2. — P. 302–305.

Дата надходження: 11.06.2003.

Адреса для листування:
Федик Оксана Миколаївна,
вул. Вовчинецька, 157, Івано-Франківськ, 76000, Україна