

Т.Д. Щегловська, В.Л. Якобчук,
Я.М. Пархоменко, Ю.П. Гузюк,
Т.А. Ратнікова

Центр променевої терапії
Рівненського обласного онкологічного диспансеру

Перші клінічні досягнення в Рівненському центрі променевої терапії при використанні лінійного прискорювача

First clinical achievements of Rivne Center for Radiation Therapy at application of a linear accelerator

Summary. The authors report the results of the use of 3D-conformal therapy using a linear accelerator at Rivne Regional Cancer Hospital. Examples of treatment of definite cases are given. The necessity to use fixation appliance as well as replacement of radiotherapy equipment in Ukraine is shown.

Key words: 3D-conformal radiation therapy, equipment, examination, capabilities, dynamics, result.

Резюме. Рассмотрены первые результаты применения 3D-конформной терапии на линейном ускорителе в Ровенском областном онкологическом диспансере. Приведены примеры конкретных случаев лечения пациентов. Показана необходимость использования фиксирующих устройств и замены оборудования для радиотерапии в онкодиспансерах Украины.

Ключевые слова: 3D-конформная лучевая терапия, оборудование, обследования, возможности, динамика, результат.

Ключові слова: 3D-конформна променева терапія, обладнання, обстеження, можливості, динаміка, результат.

Як не сумно це визнавати, але досі променева терапія (ПТ) в Україні здійснюється, в основному, на морально та матеріально застарілому обладнанні, що суттєво звужує можливості вітчизняних лікарів у цій галузі щодо якісного лікування. Більшість наявних апаратів для дистанційної радіотерапії виготовлені понад 20 років тому, а трапляються й такі, яким понад 40 років. Парк апаратури для дистанційної ПТ в Рівненському обласному онкологічному диспансері (РООД) до 2009 р. складався з апаратів ЛУЧ-1 1968 р. вип. та АГАТ-Р 1981 р. вип. У 2009 р. за програмою «Онкологія» був закуплений та встановлений гамма-терапевтичний апарат виробництва КНР. А 10 жовтня 2011 р. — завдяки проекту «Рак виліковний. Здолаємо недугу разом» Фонду Ріната Ахметова «Розвиток України» — в Рівненському обласному онкологічному диспансері було поставлено та введено в експлуатацію комплекс сучасного обладнання для ПТ, який включає:

комп'ютерний томограф 16-зрізовий, пристосований до потреб онкології, Toshiba Aquilion LB з отвором гентри 90 см;

високоенергетичний лінійний прискорювач Elekta Precise Treatment System;

комплект обладнання для дозиметричних вимірювань;

комплект пристроїв для іммобілізації та фіксації пацієнта.

Дуже важливим елементом проекту забезпечення РООД сучасним обладнанням був курс навчання персоналу, до якого включили не лише тренінги з використання обладнання, а й клінічний тренінг для лікарів з ПТ та медичних фізиків у Гомелі (Білорусія).

Отримавши таку потужну базу для проведення радіотерапевтичного лікування на сучасному рівні, команда ПТ РООД активно розпочала втілювати в життя нові можли-

вості. До теперішнього часу вже більше сотні пацієнтів отримали повний курс лікування на новій апаратурі і ми можемо спостерігати перші безпосередні результати.

Пацієнти із пухлинами органів голови і шиї (ОГШ) склали більше 50% з тих, хто пройшов радіотерапевтичне лікування на лінійному прискорювачі; 12% — з пухлинами грудної залози, до 30% — лімфомами. Дуже хороша динаміка спостерігалася у випадках Са гайморових пазух — у більшості пацієнтів констатовано активний регрес пухлини протягом короткого часу. Беручи до уваги те, що на сьогодні ми можемо говорити лише про ранні результати лікування, слід відзначити, що вони є дуже обнадійливими — при повторному КТ-обстеженні, проведеному через 3 тижні після завершення ПТ, близько 37% показали виражену позитивну динаміку, у 23% випадків динаміка була помірно позитивною. Результат лікування решти пацієнтів важко оцінити, бо радіотерапію проводили після хірургічного видалення пухлини. Спостереження за пацієнтами також показали зниження рівня гострих променевих реакцій порівняно з лікуванням радіотерапією на кобальтових апаратах.

Звернімося до конкретних випадків. Хворий І., 1990 року народження, госпіталізований у відділення ПТ № 1 Рівненського ООД зі скаргами на головний біль, запаморочення, зниження гостроти зору. В період з 28.11. по 21.12.2011 р. він перебував на обстеженні та лікуванні в Інституті нейрохірургії ім. акад. Ромоданова, де 06.12.2011 р. йому було проведено вентрикуло-перитонеальне шунтування справа, 15.12.2011 р. — МРТ-обстеження. Діагноз: пухлина шишкоподібної залози, оклюзійна гідроцефалія. При виписці з інституту хворому було рекомендовано проведення ПТ у дозі 30 Гр з наступним контролем перебігу захворювання. За результатами обстежень у РООД: УЗД — органи черевної порожнини без патологічних змін; КТ головного мозку: обстеження проводилось з довшим підсиленням (памірей 370 — 50 мл) згідно з протоколом для планування ПТ.

На серії КТ-зрізів до і після довенного підсилення від 28.12.2011 р. одержано зображення суб-, супратенторіальних структур головного мозку. В проекції шишкоподібної залози візуалізувався гіперваскулярний об'ємний утвір з нерівними краями, розміром 30 x 42 x 47 мм, що чинив тиск на структури стовбура мозку, третій та бічні шлуночки. У правому бічному шлуночку можна побачити шунт.

На фоні симптоматичного лікування хворий отримав курс 3D-конформної ПТ на пухлину шишкоподібної залози у СОД 40 Гр у режимі стандартного фракціонування на лінійному прискорювачі Elekta (рисунок 1).

При повторному КТ-обстеженні 20.02.2012 р. розміри об'ємного утвору шишкоподібної залози різко зменшені (до 6 x 30 x 14 мм). Стовбур мозку, шлуночки мозку недеформовані, нерозширені.

Гемісфери мозочку симетричні. Структури середньої лінії не зміщені. Конвексимальні лікворовмісні простори не розширені. Починаючи 22.02.2012 р. розпочато другий курс ПТ.

Хворий Л., 1961 року народження, госпіталізований до відділення ПТ № 1 04.01.2012 р. з діагнозом Са гортані серединно-вестибулярної локалізації T2N0M0, клінічна група III. Стан після комбінованого лікування. Са гортаноглотки T3N2M0, клінічна група II. Стан після першого етапу ПТТ, ПХТ.

Скарги на сухість у роті, хрипкість голосу, важкість при ковтанні твердої їжі, загальну слабкість.

З анамнезу: в 2000 р. лікувався у ЛОР-відділенні Рівненської обласної лікарні, де за результатами гістологічного дослідження встановлено діагноз плоскоклітинний Са. От-

римав передопераційний курс ТГТ в дозі 8 Гр. Пацієнта 26.06.2000 р. прооперовано — хондректомія справа, трахеотомія. В післяопераційному періоді отримав курс ТГТ у СОД 44 Гр. Протягом 2000–2010 рр. отримував курси за-

гальнозміцнюючої терапії. З 31.10. по 04.11.2011 р. лікувався в Центрі мікросхірургії вуха, де встановлено діагноз Са гортаноглотки справа, mts в лімфовузлі шийї; Са гортаноглотки середньої локалізації Т3N2M0. Ендоларингеально

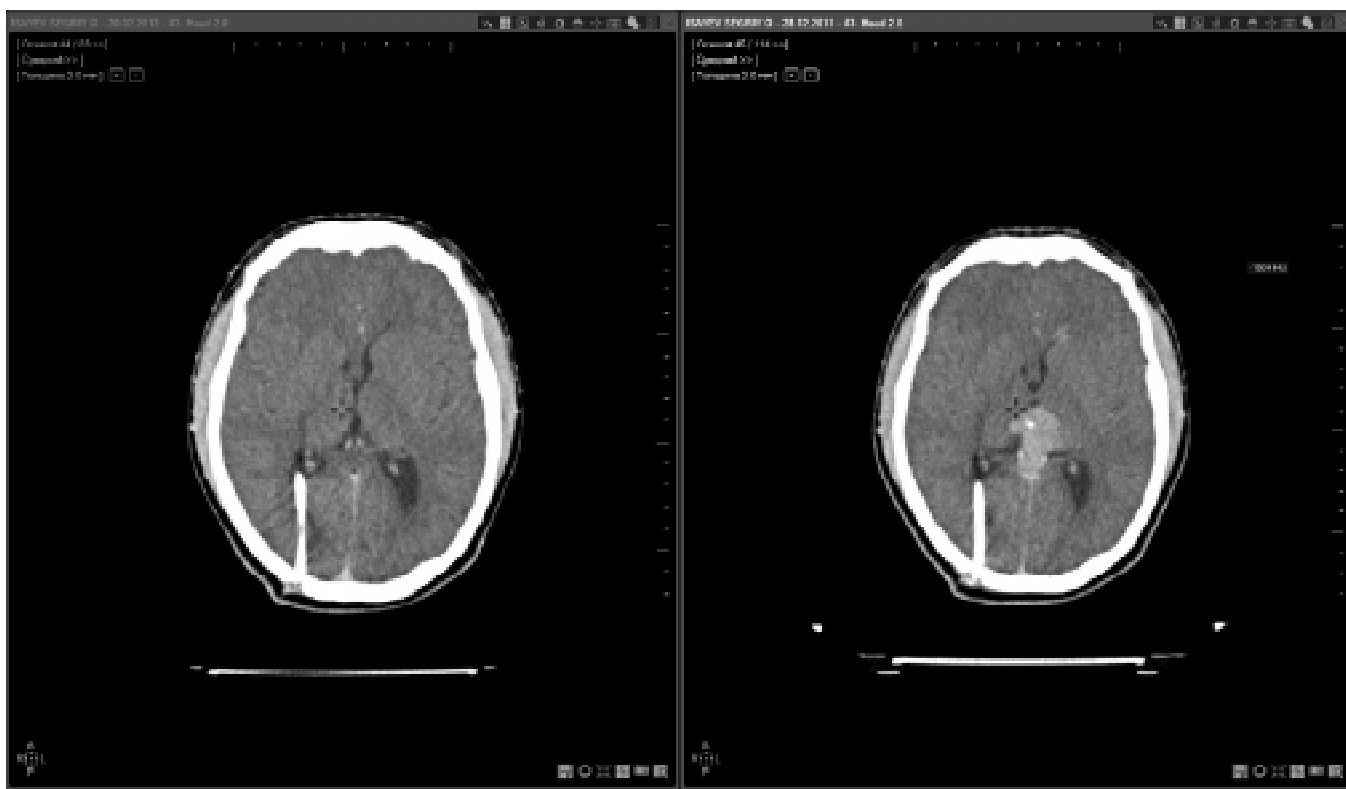


Рисунок 1. Справа — стан пацієнта до початку променевої терапії. Зліва — знімок після променевої терапії в дозі 40 Гр у режимі стандартного фракціонування

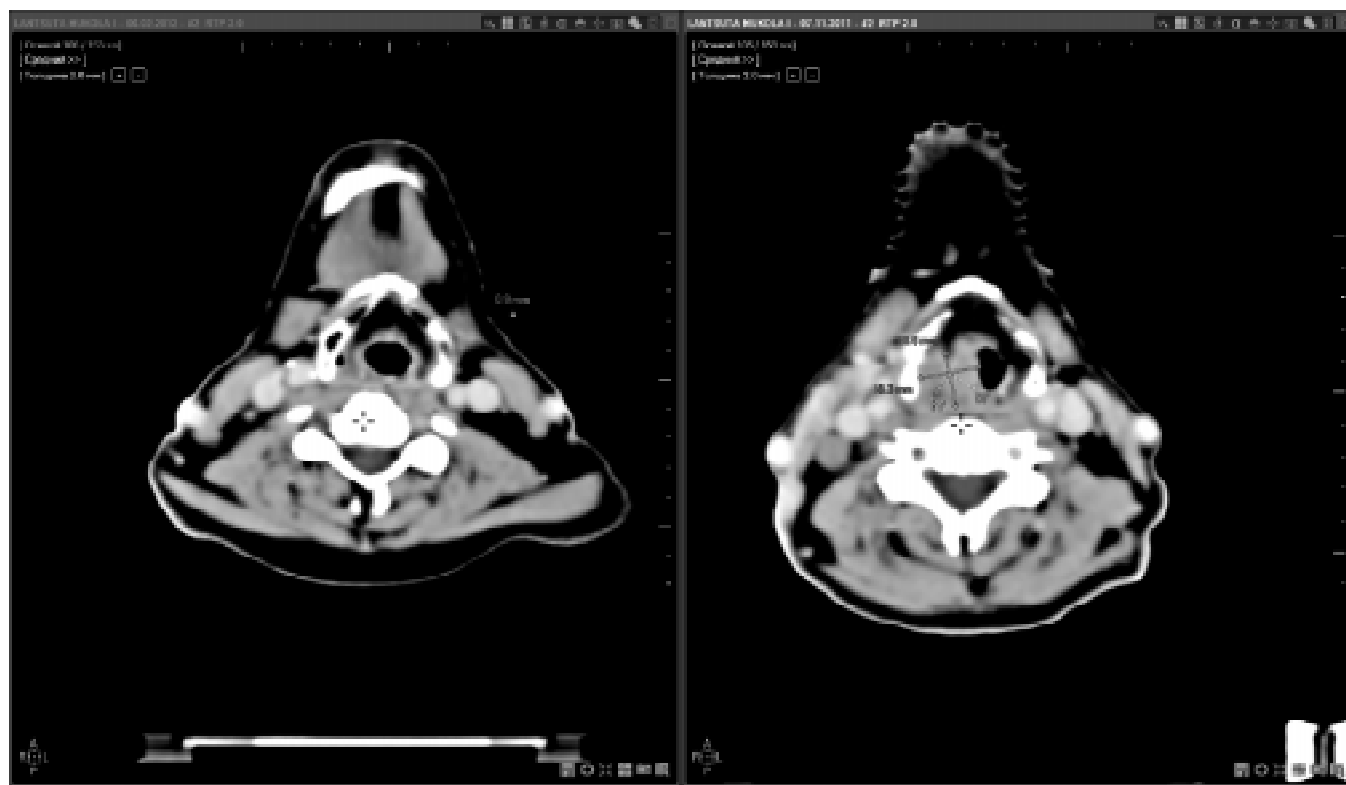


Рисунок 2. Справа — стан пацієнта до початку променевої терапії. Видно пухлину розміром 18,3 × 16,6 мм. Зліва — знімок після променевої терапії в дозі 40 Гр у режимі стандартного фракціонування

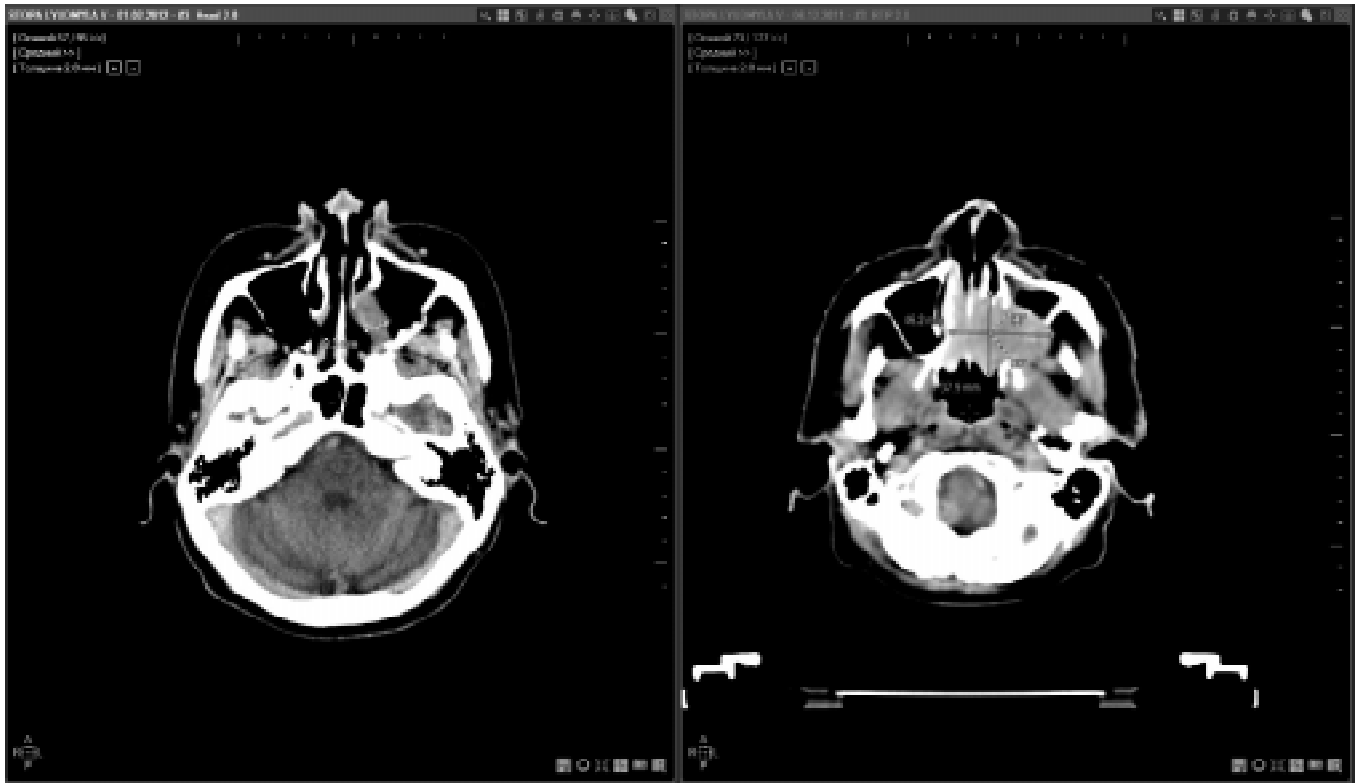


Рисунок 3. Справа — велика пухлина гайморової пазухи розміром 46,2 × 37,9 мм. Знімок зліва — активний регрес новоутвору в процесі променевої терапії

видалено пухлину правої черпало-надгортанної складки 31.10.2011 р., ПГЗ: плоскоклітинний Са без зростання.

Із висновку КТ-обстеження 07.11.2011 р.: пневматизація додаткових пазух носа та комірок соскоподібного відростка не порушена. Структури ший і верхнього середостіння розміщені симетрично. Просвіт носо-, ротоглотки не деформований. В ділянці гортано-надгортанної складки з переходом на грушеподібний синус визначається об'ємний утвір м'якотканинної тужавості, що нерівномірно накопичує контраст, з нерівними горбистими краями з нечіткими контурами розміром 16 × 19 × 20 мм. Привушні та підщелепні слинні залози з обох боків симетричні, не збільшені, без об'ємно-вогнищевих змін, щитоподібна залоза не збільшена, також без об'ємно-вогнищевих змін. Візуалізуються збільшені, змінені неоднорідної тужавості лімфовузлу підщелепної ділянки справа розмірами 12 × 25 × 19 мм, 15 × 16 × 18 мм, 12 × 9 × 13 мм.

308.11. по 06.12.2011 р. в умовах р/в №1 РООД хворий отримав курс 3D-конформної ПТ у режимі стандартного фракціонування на вогнище у гортаноглотці та л/в ший в СОД 40 Гр на лінійному прискорювачі Elekta та курс ПХТ (таксолік 160 мг і карбоплатин 450 мг).

Комп'ютернотомографічне обстеження органів голови та ший від 06.02.2012 р. (рисунок 2): структури ший та верхнього середостіння розміщені симетрично. Просвіт носо-, ротоглотки не деформований. В ділянці гортано-надгортанної складки з переходом на грушеподібний синус визначається стовщення слизової оболонки з нечіткими контурами розміром до 6 × 8 мм. Привушні та підщелепні слинні залози з обох боків симетричні, не збільшені, без об'ємно-вогнищевих змін. Щитоподібна залоза не збільшена, без об'ємно-вогнищевих змін. Візуалізуються збільшені змінені, неоднорідної тужавості лімфовузлу підщелепної ділянки справа розмірами 6 × 9 × 8 та 12 × 7 × 12 мм.

Кістково-деструктивних змін не виявлено.

Таким чином, на час обстеження: КТ-ознаки об'ємного утвору гортаноглотки з вторинним ураженням лімфовузлів ший справа. Порівняно з попереднім обстеженням має місце виражена позитивна динаміка (зменшення розмірів новоутвору та уражених лімфовузлів).

327.12.2011 р. по 18.01.2012 р. на фоні дезінтоксикаційного лікування хворий отримав 2-й етап курсу 3D-конформної ПТ у режимі стандартного фракціонування на осередок гортаноглотки та л/в ший в СОД 30 Гр на лінійному прискорювачі Elekta. Курс ПХТ за схемою таксолік — 160 мг, карбоплатин — 450 мг. Триває лікування ПХТ.

Хвора С., 1959 року народження, госпіталізована до відділення ПТ №1 РООД 18.12.2011 р. з діагнозом Са гайморової пазухи зліва, Т3N0M0 клінічна група II; ПГЗ від 24.10.11 р.: перехідноклітинний Са. Скарги на утруднене носове дихання, слабкість. З анамнезу: з 02.11. по 11.11.2011 р. хвора перебувала на лікуванні в ДУ «Інститут отоларингології ім. проф. О.С. Коломійченка АМН України», де їй було розпочато курс ПТ у дозі 6 Гр та виписано пацієнтку для завершення радіотерапії за місцем проживання. Після звернення до РООД їй проведено катетеризацію поверхневої скроневої артерії зліва та надано наступне медикаментозне лікування: селективну в/а ПХТ: цисплатину 50 мг, блеолену 15 мг №5, 5-фторурацилу 2,5 г; системну ПХТ: цисплатину 100 мг, блеолену 15 мг №5, 5-фторурацилу 5 г, на фоні симптоматичної, загальнозміцнюючої терапії.

Дані КТ-обстеження від 06.12.2011 р.: отримано зображення органів голови та ший. Обстеження проводили з довшим підсиленням (юніпак 300) згідно з протоколом планування ПТ. На серії КТ-зрізів після доведеного підсилення одержано зображення суб-, супратенторіальних структур головного мозку. Стовбурові структури не деформовані.

Гемісфери мозочку симетричні. Структури середньої лінії не зміщені. Шлуночки мозку не деформовані, не розширені. Конвексимальні лікворовмісні простори помірно розширені. Ділянок патологічної тужавості в мозковій речовині не виявлено. Зорові нерви з обох боків простежуються на всьому протязі, не деформовані. Ретробульбарні простори вільні.

У проекції лівої гайморової пазухи візуалізується гіперваскулярний м'якотканинний утвір неоднорідної тужавості розміром $46 \times 38 \times 35$ мм неправильної форми з нерівними, нечіткими контурами і супутньою деструкцією латеральної, медіальної та верхньої стінок і поширенням процесу на носову порожнину, задні та середні комірки решітчастого лабіринту, м'яке піднебіння, ліву очну ямку.

Пневматизація інших додаткових пазух носа та комірок соскоподібного відростка не порушена. Кістково-деструктивних змін не визначено.

Таким чином, на час обстеження — КТ-ознаки об'ємного утвору лівої гайморової пазухи з деструкцією стінок та поширенням процесу на порожнину носа, піднебіння, ліву очну ямку.

На фоні симптоматичного лікування хвора отримала курс 3D-конформної ПТ в СОД 44 Гр у режимі стандартного фракціонування.

Із висновку КТ-обстеження (рисунок 3) від 01.02.2012 р.: у проекції медіальної та нижньої стінок лівої гайморової пазухи візуалізується м'якотканинний утвір неоднорідної густини неправильної форми розмірами $24 \times 9 \times 20$ мм, з нерівними, нечіткими контурами і супутньою деструкцією медіальної та нижньої стінок і поширенням процесу на середню групу комірок решітчастого лабіринту, м'яке піднебіння. Порівняно з попереднім обстеженням є виражена позитивна динаміка — зменшення розмірів об'ємного новоутвору, часткове відновлення латеральної та верхньої стінок пазухи.

На нашу думку, особливу роль у досягненні хороших результатів лікування відіграла наявність сучасних фіксуєчих пристроїв. Вперше в нашій практиці ми отримали змогу забезпечити таку якісну повторюваність укладок. Точність підведення пучка до мішені контролювалася портальними зображеннями, виконаними у коронарній та сагітальній проекціях перед початком лікування. Необхідні зміщення фіксувалися та аналізувалися за допомогою програми Mosaic, яка пов'язує між собою всю роботу нового радіотерапевтичного комплексу. Кожен пацієнт із пухлинами ОГШ був забезпечений індивідуальною маскою, підголівник необхідного розміру допомагав досягнути зручного та фіксованого його положення під час процедури. Все це, взагалі, дозволяє при лікуванні не лише забезпечити хороше покриття необхідною дозою планованого об'єму опромінення (PTV), але й уникнути зайвого опромінення прилеглих до пухлини здорових тканин.

Аналізуючи наш перший позитивний досвід роботи із повним комплектом сучасного обладнання для виконання ПТ, розуміємо, що оснащення кожного відділення променевої терапії в Україні подібним чином дозволить розв'язати багато наявних проблем та вивести вітчизняну радіотерапію із глибокого застою, в якому вона перебуває сьогодні.