

## ОРИГІНАЛЬНЕ ДОСЛІДЖЕННЯ

Н.М. Романко,  
П.Ф. Дудій,  
І.П. Вакалюк

Івано-Франківський  
Національний медичний  
університет,  
Калузька центральна районна  
лікарня

## Порівняння можливостей 4- і 128-зрізової комп'ютерної томографії у проведенні КТ-ангіографії судин головного мозку хворим із артеріальною гіпертензією

Comparison of 4- and 128-slice MHCT  
at CT angiography of brain vessels in patients  
with arterial hypertension

**Цель работы:** Сравнить диагностическую информацию о состоянии сосудов головного мозга у больных с артериальной гипертензией (АГ), полученную при обследовании пациентов на 4- и 128-срезовых компьютерных томографах.

**Материалы и методы:** Обследованы 88 пациентов в возрасте 21–75 лет, которые в зависимости от уровня суммарного сердечно-сосудистого риска были распределены на 4 группы: 62 больных обследованы на 4-срезовом, а 26 — на 128-срезовом томографе. При проведении обследований на 4-срезовом МСКТ протокол Cerebral CTA использовали у 38, а программу Sure Start — у 24 пациентов. На 128-срезовом КТ к 11 пациентам применена программа Neuro-DSACT, а к 15 — Carotid-DSACT.

**Результаты:** У больных с АГ распространенными изменениями интракраниальных сосудов были: сужение вертебральной артерии — у 44 (50 %), S-образная девиация внутренней сонной артерии (ВСА) — у 22 (25 %), извилистый ход ВСА — у 25 (28,41%), сужение ВСА — у 12 (13,4 %), сужение передних мозговых артерий — у 29 больных (32,95 %). Зарегистрировано 23 случая (26,14 %) аплазии мозговых сосудов и 37 (42,04 %) — гипоплазии мозговых сосудов.

**Выводы:** Методы МСКТ-ангиографии у больных с АГ позволяют точно и достоверно выявить изменения сосудов головного мозга. Преимуществом обследования пациентов на 128-срезовом КТ является использование меньшего количества контрастного вещества — в среднем на 30 % по сравнению с расходами при обследованиях на 4-срезовом КТ — и снижение дозы облучения в среднем на 47,4 %, а также захват большего участка сканирования в поперечной плоскости по сравнению с исследованием на 4-срезовом КТ.

**Ключевые слова:** мультиспиральная компьютерная томография, ангиография, артериальная гипертензия, интракраниальные сосуды, доза облучения.

**Мета роботи:** Порівняти діагностичну інформацію про стан судин головного мозку у хворих із артеріальною гіпертензією (АГ), отриману при обстеженні пацієнтів на 4- і 128-зрізовому комп'ютерних томографах.

**Матеріали і методи:** Обстежено 88 пацієнтів віком 21–75 років, розподілених на 4 групи, залежно від рівня сумарного серцево-судинного ризику. При цьому 62 пацієнти обстежено на 4-зрізовому, а 26 — на 128-зрізовому томографі.

При проведенні обстежень на 4-зрізовому МСКТ протокол Cerebral CTA використали у 38, а програму Sure Start — у 24 осіб. На 128-зрізовому КТ у 11 пацієнтів застосовано програму Neuro-DSACT, а 15 — Carotid-DSACT.

**Результати:** У хворих із АГ найпоширенішими змінами інтракраниальних судин були: звуження вертебральної артерії — у 44 пацієнтів (50 %), S-подібна девіація внутрішньої сонної артерії (ВСА) — у 22 (25 %), звивистий хід ВСА — у 25 (28,41%), звуження ВСА — у 12 (13,4 %), звуження передніх мозкових артерій — у 29 хворих (32,95 %). Зареєстровано 23 випадки (26,14 %) аплазії мозкових судин та 37 (42,04 %) — їх гіпоплазії.

**Висновки:** Методика МСКТ-ангіографії у хворих із АГ дозволяє точно і достовірно виявити зміни судин головного мозку. Перевагою обстеження пацієнтів на 128-зрізовому СКТ є використання меншої кількості контрастного середника — в середньому на 30 % порівняно із його витратами при обстеженнях на 4-зрізовому КТ — та зниження дози опромінення в середньому на 47,4 % і захоплення більшої ділянки сканування в поперечній площині порівняно з дослідженнями на 4-зрізовому КТ.

**Ключові слова:** мультиспіральна комп'ютерна томографія, ангіографія, артеріальна гіпертензія, інтракраніальні судини, доза опромінення.

Артеріальна гіпертензія (АГ) — одне з найпоширеніших хронічних захворювань [1]. За даними популяційних досліджень, артеріальний тиск (АТ) підвищений майже у 15–20% дорослого населення України, а серед осіб похилого віку — навіть у 30–40% обстежених [2].

Підвищення АТ збільшує поширеність і тяжкість атеросклерозу, викликаючи ураження дрібних внутрішньомозкових судин. У хворих на АГ, навіть за неускладненого перебігу, розвивається комплекс структурних і гемодинамічних змін в артеріальному і венозному руслі головного мозку [3].

Саме тому АГ є основним фактором ризику захворюваності та смертності від інсульту, ішемічної хвороби серця (ІХС), серцевої недостатності (СН) та хронічної ниркової недостатності, що зумовлює значні медичні й соціальні проблеми та великі економічні витрати [2, 4].

Застосовуючи комп'ютернотомографічну [5] та магнітнорезонансну ангіографію і транскраніальну ультразвукову доплерографію [6], можна діагностувати зміни судин головного мозку і характер кровотоку ними.

Комп'ютерна томографія (КТ) сьогодні — основний і найбільш інформативний метод променевої діагностики при багатьох захворюваннях. Протягом останнього десятиріччя відбувався інтенсивний розвиток комп'ютерних технологій, що сприяло розробці та впровадженню в клінічну практику КТ-сканерів нового покоління для мультиспіральної КТ (МСКТ). Головною перевагою мультидетекторних томографів є значне прискорення швидкості сканування, що майже повністю усуває артефакти від рухів [6]. Тому методу МСКТ-ангіографії почали широко застосовувати у клініці й на сьогодні вона є одним із важливих методів судинної діагностики [7, 8].

Метою нашої роботи було порівняти діагностичну інформацію про стан судин головного мозку у хворих із АГ, отриману при обстеженні пацієнтів на 4- і 128-зрізовому комп'ютерних томографах.

## Методика дослідження

Було обстежено 88 пацієнтів віком 21–75 років. Хворих від 21 до 72 років (62 особи) обстежували на 4-зрізовому комп'ютерному томографі Toshiba Asteion 4, а 26 — віком 21–52 роки — на 128-зрізовому Siemens Definition AS+.

Усі 88 пацієнтів були розподілені на 4 групи. Основним критерієм при цьому вважали рівень сумарного серцево-судинного ризику, який залежав від показників АТ і ступеня гіпертонічної хвороби пацієнта, наявності чи відсутності факторів ризику, уражень органів-мішеней та встановлених серцево-судинних чи ниркових захворювань.

Так, до першої групи було віднесено 12 осіб віком 38–48 років із низьким рівнем сумарного серцево-судинного ризику — 5 чоловіків і 7 жінок. Їх середній вік становив  $43 \pm 5$  років.

Другу групу пацієнтів з помірним рівнем сумарного серцево-судинного ризику склали 22 особи віком 26–74 роки — 10 чоловіків, 12 жінок. Середній вік хворих становив  $50 \pm 24$  роки.

До третьої групи було віднесено 24 пацієнти віком 51–75 років, 9 чоловіків, 15 жінок із високим сумарним серцево-судинним ризиком, середній вік —  $63 \pm 12$  років.

До четвертої групи ввійшли 30 осіб (11 чоловіків і 19 жінок), віком 37–75 років, середній вік —  $56 \pm 19$  років, пацієнти із дуже високим рівнем сумарного серцево-судинного ризику.

На 4-зрізовому мультиспіральному томографі Toshiba Asteion 4 Super ми обстежили 62 пацієнтів. При цьому 38 з них дослідження виконували із використанням протоколу Cerebral CTA. Під час обстеження хворим внутрішньовенно болюсно зі швидкістю 3 мл/с вводили 80–100 мл рентгенопозитивного йодовмісного контрастного засобу «Візіпак-320» або «Ультравіст-370». Це робили безпосередньо під час обстеження за допомогою ін'єкційного шприца MEDRAD з попередньою затримкою сканування на 18 секунд від початку введення препарату.

З використанням програми сканування Sure Start-методики простежування болюса — було обстежено 24 пацієнти. Ми моніторували надходження контрасту в одну із внутрішніх сонних артерій. Так, зону інтересу (ROI) виставляли всередині просвіту даної артерії, КТ-сканування розпочинали після досягнення в просвіті заданої судини встановленого пускового порогового значення густини на рівні 100 од. НУ. Об'єм обстеження охоплював ділянку голови і шиї (до рівня хребця С3).

На 128-зрізовому КТ Siemens Definition AS+ обстежено 26 пацієнтів. Програму Neuro-DSACT застосовано у 11 з них із об'ємом обстеження, що включав ділянку голови і шиї до рівня С2-хребця. Іншою програмою Carotid-DSACT ми обстежили 15 хворих. Об'єм дослідження у них був більшим і охоплював голову і шию до дуги аорти. Застосовували простежування болюса, так КТ-сканування розпочинали після досягнення порогової величини показника густини в просвіті заданої судини (в нашому випадку — висхідна аорта) на рівні 100 од. НУ. При використанні програми Neuro-DSACT пацієнтам вводили 50 мл, а при застосуванні протоколу Carotid-DSACT — 70 мл рентгенопозитивного йодовмісного контрастного засобу «Ультравіст-370» зі швидкістю 4 мл/с. Останній

вводили безпосередньо під час обстеження за допомогою ін'єкційного шприца Ulrich. При обстеженні на цьому томографі використовували методику сольового переслідувача. Аналіз стану інтракраніальних судин з подальшим вимірюванням їх діаметрів проводили на аксіальних сканах. З метою кращої візуалізації анатомо-топографічних змін судин головного мозку будували мультипланарні й 3D-реконструкції на робочих станціях Vitrea і Leonardo.

## Результати та їх обговорення

При проведенні дослідження найпоширенішими змінами інтракраніальних судин у хворих із артеріальною гіпертензією були:

- звуження правої вертебральної артерії (ВА), виявлене в 37 пацієнтів (42,04%), і лівої артерії (рисунок 1) — у 7 пацієнтів (7,95%);
- S-подібна девіація правої внутрішньої сонної артерії (ВСА), візуалізована в 10 пацієнтів (11,36%), і лівої артерії (рисунок 2) — у 12 пацієнтів (13,64%);
- звивистий хід правої ВСА — у 13 хворих (14,77%) та лівої — у 12 (13,64%), причому у 2 пацієнтів (2,27%) візуалізувалося патологічне петлеутворення;
- звивистий хід зовнішньої сонної артерії — в 1 пацієнта (1,14%), вертебральної артерії (ВА) — у 2 (2,27%) і лівої передньої мозкової артерії (ПМА) — в 1 особи (1,14%);
- звуження правої ВСА виявлене в 7 (7,95%) і лівої ВСА — в 5 пацієнтів (5,68%);

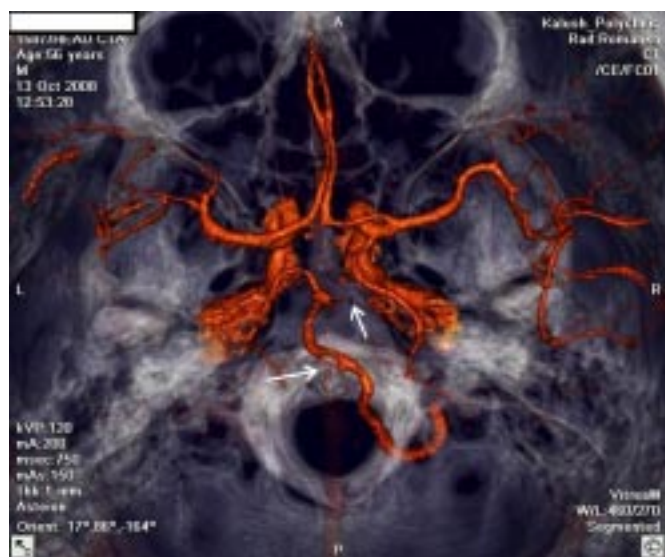

Рисунок 1. Мультиспіральна КТ-ангіографія пацієнта Н., 56 р., виконана на 4-зрізовому КТ. Введено візіпак-320 — 100,0 мл. Заключення: Гіпоплазія А1 сегмента правої ПМА. Звуження правої ЗМА та виражене звуження лівої ВА

Fig. 1. Patient N.: multihelical CT angiography. Visipaque-320 – 100.0 ml was injected. Conclusion: Hypoplasia of A1 segment of the right ABA. Narrowed right PCA and considerable narrowing of the left VA

- звуження правої передньої мозкової артерії зареєстроване в 15 хворих (17,04%), лівої ПМА — у 14 пацієнтів (15,91%);
- звуження лівої середньої мозкової артерії (СМА) виявлене у 1 пацієнта (1,14%);
- звуження правої задньої мозкової артерії (ЗМА) зафіксоване у 1 пацієнта (1,14%) і лівої — у 4 (4,54%);
- у 3 пацієнтів (3,41%) діагностоване звуження правої задньої комунікантної артерії (ЗКА) і лівої ЗКА — у 5 (5,68%);

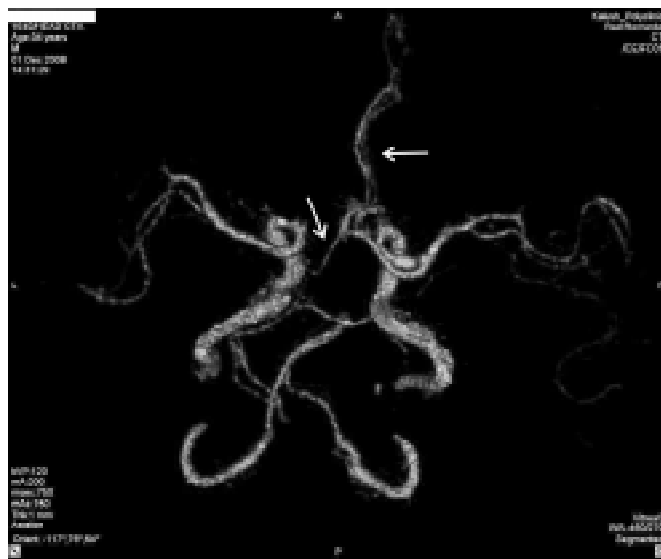

Рисунок 2. Мультиспіральна КТ-ангіографія пацієнта Н., 34 р., виконана на 4-зрізовому КТ. Введено ультравіст-370 — 80,0 мл. Заключення: Гіпоплазія А1 сегмента лівої ПМА та А2–А5 сегментів правої ПМА

Fig. 2. Patient N., aged 34: multihelical CT angiography with 4-slice CT. Ultravist-370 – 80.0 ml were injected. Conclusion: hypoplasia A1 segment of the left ABA and A2–A5 segments of the right ABA

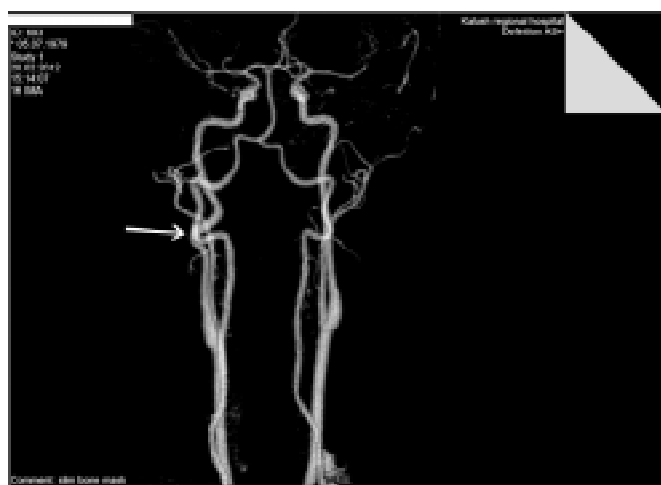

Рисунок 3. Мультиспіральна КТ-ангіографія пацієнта С., 33 р., виконана на 128-зрізовому КТ. Введено ультравіст-370 — 70,0 мл. Заключення: S-подібна девіація правої ВСА

Fig. 3. Patient S., aged 33: multihelical CT angiography with 128-slice CT. Ultravist-370 – 70.0 ml were injected. Conclusion: S-like deviation of the right ICA

• 23 випадки аплазії мозкових судин: передньої мозкової артерії у 5 пацієнтів (5,68%) — правої у 3 хворих (3,41%) і лівої ПМА — у 2 (2,27%). Аплазію передньої комунікантної артерії (ПКА) виявлено в 6 хворих (6,82%) — у 3 правої і у 3 — лівої. Права задня комунікантна артерія була аплазована у 7 осіб (7,95%), ліва — у 5 (5,68%);

• гіпоплазія судин — у 37 пацієнтів (42,04%). При цьому виявлено ураження: правої ПМА — у 6 пацієнтів (6,81%), лівої (рисунок 3) — у 1 (1,14%); ПКА — у 8 (9,09%); правої ЗКА — у 8 (9,09%) і лівої — у 14 хворих (15,91%);

• мішкоподібні аневризми виявлено в 4 пацієнтів (4,54%), в 1 хворого (1,14%) — основної артерії, у 2 (2,27%) — лівої ВСА, в 1 (1,14%) — ПКА (рисунок 4).

• такий варіант розвитку інтракраніальних судин як трифуркація ПМА був у 2 пацієнтів (2,27%);

• тромбоз А2-А5 сегментів правої ПМА діагностовано в 1 хворого (1,14%).

При проведенні КТ-ангіографії судин головного мозку на 4- і 128-зрізовому КТ в усіх пацієнтів ми отримували достатній ступінь їх контрастування, що давало змогу діагностично оцінювати анатомо-топографічні зміни церебральних судин. Проте при обстеженні 26 пацієнтів на 128-зрізовому КТ під час дослідження ми вводили значно меншу кількість контрастного середника, залежно від обраної програми обстеження, в межах 50–70 мл, тоді як при обстеженні на 4-зрізовому томографі вводили 80–100 мл препарату. При цьому його менша кількість знижувала ризик виникнення ускладнень і розвитку контрастіндукованої нефропатії, яка траплялася в 1 з 88 обстежених.

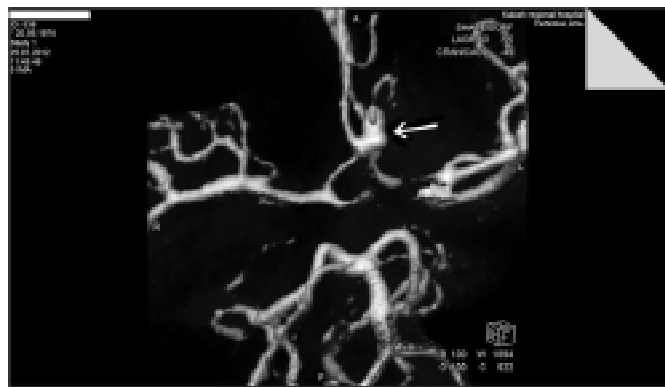


Рисунок 4. Мультиспіральна КТ-ангіографія пацієнта Х., 36 р., виконана на 128-зрізовому КТ. Введено ультравіст-370 — 50,0 мл. Заключення: мішкоподібна аневризма ПКА

Fig. 4. Patient H., aged 36: multihelical CT angiography with 128-slice CT. Ultravist-370 – 50.0 ml were injected. Conclusion: sac-like aneurysm of the ACA

При проведенні процедури на Siemens Definition AS+ пацієнти також отримували значно меншу дозу опромінення завдяки програмі Care Dose. Дозу опромінення DLP визначали індивідуально для кожного пацієнта — від 307 до 895 mGycm, що в перерахунку на еквівалентну дозу опромінення становило 0,69–2,07 мЗв. При обстеженні хворих на Toshiba Asteion 4 Super дозу опромінення DLP визначали індивідуально, вона становила 1695,1–1895,3 mGycm, що в перерахунку на еквівалентну дозу опромінення дорівнювало 3,80–4,37 мЗв.

## Висновки

1. Методика МСКТ-ангіографії у хворих із артеріальною гіпертензією дозволяє точно і достовірно виявити зміни судин головного мозку.

2. Переваги обстеження пацієнтів на 128-зрізовому комп'ютерному томографі:

використання меншої кількості контрастного середника — в середньому на 30% порівняно з витратою при обстеженнях на 4-зрізовому КТ;

зменшення дози опромінення в середньому на 47,4% та захоплення більшої ділянки сканування в поперечній площині.

У перспективі доцільним є проведення КТ-ангіографії судин головного мозку у пацієнтів з артеріальною гіпертензією на 256- і 320-зрізових комп'ютерних томографах.

## Література

1. Рекомендації Української асоціації кардіологів з профілактики та лікування артеріальної гіпертензії. – К., 2008. – 55 с.
2. Сіренко Ю.М. Артеріальна гіпертензія – К.: Моріон, 2001. – 176 с.
3. Макомела Н.М. // Промен. діагност., промен. тер. – 2010. – №3. – С. 53–67.
4. Сіренко Ю.М., Рековець В.М. // Укр. кардіол. журн. – 2002. – №6. – С. 88–95.
5. Catalano C., Laghi A., Brillo R. et al // Eur. Radiol. – 2001. – Vol. 11, №2, Suppl. 1. – P. 204.
6. Федьків С.В., Коваленко В.М., Дикан І.М., Рогожин В.О. // Промен. діагност., промен. тер. – 2008. – №1. – С. 5–13.
7. Dementaviciene J. // Europ. Radiol. – 2000. – Vol.10, №2. – Suppl. 1. – P. 414.
8. Mali W.P.T.M. // Ibid. – 2004. – Vol. 14, Suppl. 2. – P. 25.

Надходження до редакції 26.03.2012.

Прийнято 06.04.2012.

Адреса для листування:

Романко Наталія Миколаївна,

вул. Польова, 44, м. Калущ,

Івано-Франківська обл., 77301, Україна

e-mail: R\_Natalochka@ist.ru