

ВИПАДОК ІЗ ПРАКТИКИ

Грушка Ганна Василівна

ДУ Інститут медичної
радіології ім. С.П. Григор'єва
НАМН України, Харків

Встановлення діагнозу раку цитоподібної залози за метастазами у кістках: клінічний випадок

The diagnosis of thyroid cancer
by metastases to the skeleton:
a clinical case

Ключевые слова: костные метастазы, комплексная лучевая диагностика, дифференцированный рак щитовидной железы, комплексное лечение.

Ключові слова: кісткові метастази, комплексна променева діагностика, диференційований рак щитоподібної залози, комплексне лікування.

Key words: bone metastases, radiation diagnosis, types of cancer, multimodality treatment.

Карцинома невиявленого походження (КНП) або метастази анонімного раку з невиявленого осередку — це захворювання, при якому пухлинні (злоякісні) клітини виявляються далеко від місця їх первинного виникнення в організмі, а початкову локалізацію процесу не вдається встановити. Подібні випадки важкі для діагностування і лікування. Частота даної патології серед онкологічних хворих складає 2–4%.

Метастатичне ураження кісткової системи з кістковим болем, який призводить до істотного погіршення якості життя, є поширеним явищем у онкологічних пацієнтів.

Частота болісних кісткових метастазів варіює серед різних типів раку і спостерігається приблизно в 65% хворих на рак передміхурової та грудної залози і у 35% осіб із за давним раком легені і нирок. У хворих на диференційований рак щитоподібної залози (ДРЩЗ) зустрічається лише в 3–5% випадків [1] і 10-річна виживаність таких хворих сягає 15% [2–4], це при тому, що ДРЩЗ не є смертельним онкологічним захворюванням. Проблема діагностики кісткових метастазів на ранній стадії захворювання залишається актуальною, особливо для хворих на ДРЩЗ [5–10].

Визначення локалізації, поширеності метастатичного ураження, а також ступеня активності перебування кісткової тканини — важливе завдання променевої діагностики, яке розв'язується ши-

роким арсеналом діагностичних методик. Разом із КТ, МРТ і рентгенографією методи ядерної діагностики — остеосцинтиграфія і позитронно-емісійна томографія — стабільно посідають важливе місце в діагностиці кісткових метастазів [11–13]. Слід зауважити, що не існує якогось одного методу, здатного вирішити всі проблеми, пов'язані з діагностикою стану кісткової системи. Кожен метод займає своє місце в загальному діагностичному ряді і має свої переваги і обмеження. Радіографічні дані і рівень інтенсивності сигналу на МРТ-зображеннях можуть бути неспецифічними для діагностики кісткових метастазів. Важливою частиною ідентифікації первинного осередку раку є цитологічне або гістологічне дослідження пунктів віддалених метастатичних осередків.

Лікування кісткових метастазів має бути комплексним. Загальноприйнятими методами є далекодістанційна гамма-терапія, хемотерапія, лікування бісфосфонатами, гормонотерапія, радіонуклідна терапія, а також застосування симптоматичної терапії для полегшення кісткового болю [14–17].

Увазі пропонується випадок метастатичного ураження кісткової системи у жінки, хворої на ДРЩЗ, в якій вторинні зміни були виявлені до встановлення первинного діагнозу і проведено успішне лікування.

Хвора П., 51 рік, стала відчувати болі в попереку і правій нижній кінцівці з початку вересня

2011 р., у зв'язку з чим звернулася до невропатолога за місцем проживання. Було встановлено діагноз остеохондроз хребта і проведено симптоматичну терапію, без ефекту. З огляду на це, для уточнення діагнозу, хвору було направлено на МРТ і спіральну комп'ютерну томографію (СКТ). При магнітнорезонансній томографії (МРТ) поперекового відділу хребта від 31.10.11 р. виявлено МР-ознаки неопластичного ураження L5 хребця, можливо, вторинного (метастатичного) характеру. Виявлено остеохондроз, спондилоартроз поперекового відділу хребта, грижу міжхребцевого диска L5-S1, протрузію міжхребцевого диска L4-L5. При проведенні СКТ поперекового відділу хребта 03.11.11 р. діагностовано КТ-ознаки об'ємного новоутвору тіла L5 (вірогідно, вторинного генезу), протрузії дисків L3-L4, L4-L5, L5-S1, форамінального стенозу L5-S1 зліва, остеохондрозу, спондилоартрозу, сколіозу.

Для уточнення діагнозу та виявлення первинної пухлини хвору було направлено в ДУ «Інститут медичної радіології ім. С.П. Григор'єва НАМН України» (ДУ ІМР), де клінічно виявлено м'якоеластичний безболісний, рухливий новоутвір у товщі правої частки щитоподібної залози (ЩЗ), розміром до 1,5 см. З анамнезу захворювання відомо, що в 2009 р. при УЗД було виявлено вузловий зоб, хвора короткочасно приймала L-тироксин, щитолек, без ефекту, і перебувала під наглядом ендокринолога за місцем проживання. Хворій було рекомендовано проведення сонографії ший з тонкоіголковою аспіраційною біопсією (ТАПБ) вузлового новоутвору. При УЗД у правій частці ЩЗ виявлено гіпоехогенний вузол з кальцинатами 16×11×13 мм, проведено його ТАПБ. Цитологічний висновок № 7144/11 від 08.11.2011 р.: фолікулярна аденома. Враховуючи отримані результати обстеження, було підтверджено попередній діагноз РЩЗ із метастатичним ураженням тіла L5, рекомендовано трепанобіопсію, яку виконано 18.11.2011 р. і отримано патогістологічне заключення (ПГЗ) № Б1080-85/11 від 25.11.11 р.: метастаз РЩЗ. Для виконання першого етапу лікування хвору було направлено до Інституту проблем ендокринної патології в Харкові, де 02.12.11 р. зроблено тиреоїдектомію, видалено клітковину ший. Патогістологічне заключення № 9619-32 від 02.12.11 р.: фолікулярний варіант папілярного раку. Хвору було направле-

но до ІМР, де при перегляді мікропрепаратів — ПГЗ № 7977-90 від 08.12.11 р. — мікроскопічно в доставлених мікропрепаратах за № 9619-32/11: інвазивний папілярно-фолікулярний рак (M8340/3) із внутрішніми мікрометастазами. У мікропрепаратах за № 169-33/11 і № 1080-85/11 у біоптаті хребця — осередок метастазу РЩЗ.

Таким чином, була отримана морфологічна верифікація первинної пухлини і метастатичного ураження кісткової системи, встановлено остаточний діагноз, стадію захворювання і проведення наступне спеціальне протипухлинне лікування з приводу папілярно-фолікулярної форми раку щитоподібної залози рТ2NхM1, метастаз в тіло L5, 2 кл. гр., IV стадія, після тиреоїдектомії (02.11.11 р.). Гіпотиреоз, важка форма.

У клініці ДУ ІМР з 13.12.11 р. по 26.12.11 р. у зв'язку з вираженим больовим синдромом проведено паліативний курс ДПТ на лінійному прискорювачі 6 Мев на ділянку хребта L4-5-S1 в СОД 30 Гр за 10 фракцій, без ускладнень. Виконано 4 курси лікування бісфосфонатом «Зомета» (4 мг) з інтервалом 4 тижні, а також 3 курси радіоїодотерапії. Після першого курсу при скінтинграфії на «залишкових» активностях візуалізувалася залишкова тиреоїдна тканина, що функціонувала в типовому місці розташування ЩЗ. При подальших курсах радіоїодотерапії встановлено фіксацію радіоїоду на постлікувальних сканах на ділянці метастатично зміненого тіла L5. Хвора почала відзначати зменшення больового синдрому, а через 1 рік — повне зникнення болю.

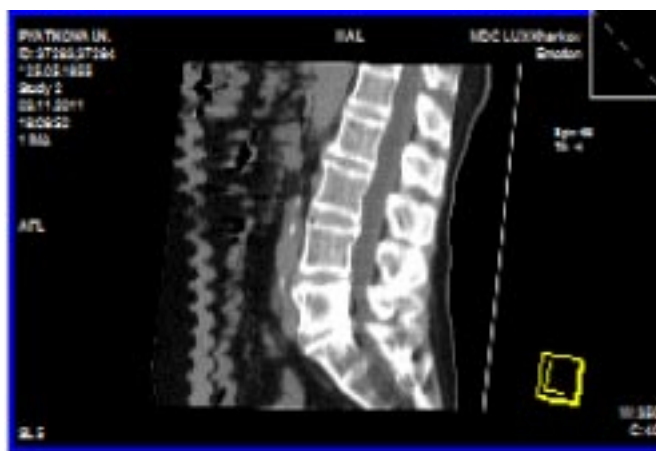

Рисунок 1. Магнітнорезонансна томограма поперекового відділу хребта. МР-ознаки неопластичного ураження L5 хребця, можливо, вторинного (метастатичного) характеру

Fig. 1. Magnetic resonance image of the lumbar spine. MR signs of neoplastic lesions of L5 vertebra, possibly of secondary (metastatic) nature

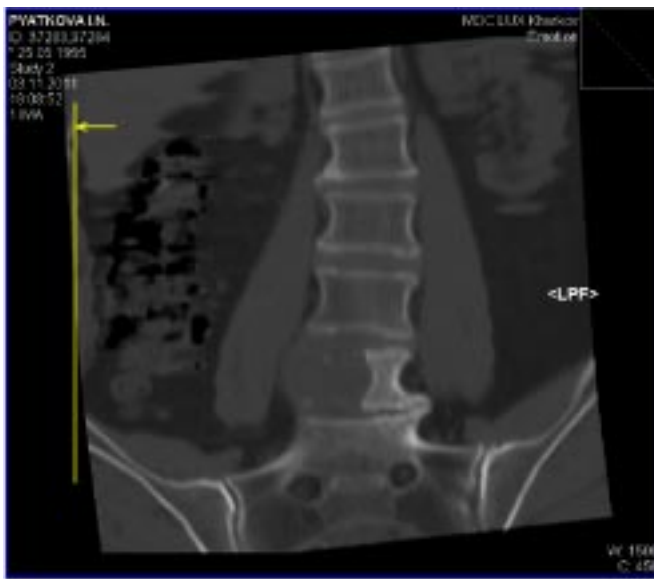

Рисунок 2. Спіральна комп'ютерна томограма поперекового відділу хребта. КТ-ознаки об'ємного новоутвору тіла L5 (вірогідно, вторинного генезу)

Fig. 2. Spiral CT scan of the lumbar spine. CT signs of a voluminous formation in L5 body (possibly of secondary origin)

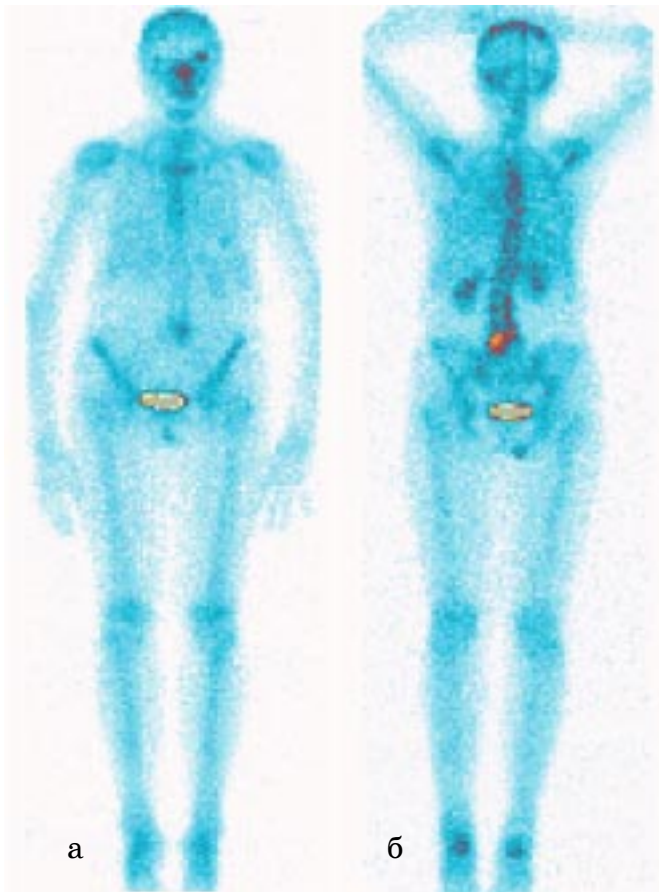


Рисунок 3. Остеосцинтиграми хворої П.: а — у передній; б — у задній прямих проекціях, виконані 09.12.11 р. після внутрішньовенного введення 500 МБк ^{99m}Tc-пірфотех. Виявлена помірна (123 %) перебудова кісткової тканини на рівні L5-S1

Fig. 3. Bone scan of patient P. a - in frontal, б - in posterior projection performed on 09.12.11 after intravenous injection of 500 MBq ^{99m}Tc-pirfotech. Moderate (123%) rearrangement of the bone tissue at L5-S1




Рисунок 4. Сцинтиграма всього тіла на залишкових активностях після радіодотерапії у задній прямій проекції

Fig. 4. Whole body scan with residual activity after radioiodine therapy in straight posterior projection

Це дало можливість відмовитись від анальгезивної медикаментозної терапії. Жінка може вільно пересуватися без допомоги ортопедичного пристрою. Вона отримує супресивну гормонотерапію, планується проведення подальших курсів радіодотерапії. Нижче наведено дані МРТ, СКТ і остеосцинтиграфії в динаміці, а також дані сцинтиграфії всього тіла на «залишкових» активностях після лікування радіоактивним йодом (рисунок 1–4).

Таким чином, у пацієнтів з виявленим метастатичним ураженням хребта необхідно проводити трепанобіопсію ураженої ділянки скелета з морфологічною верифікацією діагнозу, що дає можливість встановлення первинної пухлини, проведення адекватного обстеження та застосування протипухлинного комплексного лікування.

Література

1. Bernier M.O., Leenhardt L., Hoang C. et al. // *J. of Clinic. Endocrinol. and Metabol.* – 2001. – Vol. 86. – P. 1568–1573.
2. Haq M. & Harmer C. // *Clin. Endocrinol.* – 2005. – Vol. 63. – P. 87–88.
3. Petrich T., Widjaja A., Musholt T.J. et al. // *Europ. J. of Nucl. Med.* – 2001. – Vol. 28. – P. 203–208.
4. Haq M. & Harmer C. // *Clin. Endocrinol.* – 2005. – Vol. 63. – P. 89–93.
5. Ruegamer J.J., Hay I.D., Bergstralh E.J. // *J. of Clinic. Endocrin. and Metabol.* – 1988. – Vol. 67. – P. 501–508.
6. Pacini F., Cetani F., Miccoli P., Mancusi F. // *World J. of Surg.* – 1994. – Vol. 18. – P. 600–604.

-
7. Brown A.P., Greening W.P., McCready V.R. // *Brit. J. of Radiol.* – 1984. – Vol. 57. – P. 323–327.
 8. Niederle B., Roka R., Schemper M. et al. // *Surg.* – 1986. – Vol. 100. – P. 1088–1097.
 9. Marcocci C., Pacini F., Elisei R. et al. // *Ibid.* – 1989. – Vol. 106. – P. 960–966.
 10. Proye C.A., Dromer D.H., Carnaille B.M. et al. // *World J. of Surg.* – 1992. – Vol. 16. – P. 640–646.
 11. Zhang Y., Shi H., Gu Y. et al. // *Nucl. Med. Commun.* – 2011. – Vol. 32, № 12. – P. 1194–1200.
 12. Vassiliou V., Andreopoulos D., Frangos S. et al. // *Clin. Oncol. (R. Coll. Radiol.)*. – 2011. – Vol. 23, № 9. – P. 632–645.
 13. Talbot J.N., Paycha F., Balogova S. // *Q. J. Nucl. Med. Mol. Imag.* – 2011. – Vol. 55, № 4. – P. 374–410.
 14. Schlumberger M., Challeton C., De Vathaire F. et al. // *J. of Nucl. Med.* – 1996. – Vol. 37. – P. 598–605.
 15. Bernier M.O., Leenhardt L., Hoang C. et al. // *J. of Clin. Endocrinol. and Metabol.* – 2001. – Vol. 86. – P. 1568–1573.
 16. Zettinig G., Fueger B.J., Passler C. et al. // *Clin. Endocrinol.* – 2002. – Vol. 56. – P. 377–382.
 17. Petrich T., Widjaja A., Musholt T.J. et al. // *Eur. J. of Nucl. Med.* – 2001. – Vol. 28. – P. 203–208.

Надходження до редакції 07.08.2013.

Прийнято 20.09.2013.

Адреса для листування:
Грушка Ганна Василівна,
ДУ «Інститут медичної радіології ім. С.П. Григор'єва
НАМН України»,
вул. Пушкінська, 82, Харків, 61024, Україна